

MEDICAL SCHOOL
LIBRARY



The George Williams
Hooper Foundation for
Medical Research.

SKORBUT

EINE PATHOLOGISCH-ANATOMISCHE STUDIE

VON

L. ASCHOFF UND W. KOCH
GENERALOBERARZT STABSARZT

MIT 6 ABBILDUNGEN IM TEXT UND 13 TAFELN

JENA
VERLAG VON GUSTAV FISCHER
1919

Verlag von Gustav Fischer in Jena.

Der Teuerungszuschlag des Verlags beträgt z. Zt. für die bis Ende 1916 erschienenen Werke 30 %, für die 1917 und 1918 erschienenen Werke 10 %.

Pathologische Anatomie.

Ein Lehrbuch für Studierende und Ärzte.

Bearbeitet von **L. Aschoff,** Freiburg i. B.; **M. Askanazy,** Genf; **H. Beitzke,** Lausanne; **C. Benda,** Berlin; **M. Borst,** München; **A. Dietrich,** Cöln; **P. Ernst,** Heidelberg; **E. v. Gierke,** Karlsruhe; **L. Jores,** Marburg; **R. Kretz,** Wien; **O. Lubarsch,** Kiel; **O. Naegeli,** Tübingen; **R. Rößle,** Jena; **M. B. Schmidt,** Würzburg; **H. Schridde,** Dortmund; **E. Schwalbe,** Rostock i. M.; **M. Simmonds,** Hamburg; **C. Sternberg,** Brünn.

Herausgegeben von

L. ASCHOFF,

Freiburg i. Br.

Vierte Auflage. :: **Zwei Bände.**

Band I: **Allgemeine Ätiologie. Allgemeine pathologische Anatomie.** Mit 455 großenteils mehrfarbigen Abbildungen im Text. 1919. Preis: 30 Mark, gebunden 38 Mark.

Inhalt: **Allgemeine Ätiologie (kausale Pathogenese). I. Innere Krankheitsbedingungen.** Von R. Rößle. — **II. Äußere Krankheitsursachen.** Von M. Askanazy. — **Allgemeine Pathologie der Zelle.** Von R. Rößle. — **Allgemeine pathologische Anatomie des Organismus (formale Pathogenese). Mißbildungen (Störungen des Formwechsels).** Von E. Schwalbe. — **Störungen des Stoffwechsels.** Von E. v. Gierke. — **Störungen des Kreislaufes.** Von A. Dietrich. — **Schutzkörperbildung und Immunität.** Von R. Kretz. — **Entzündung.** Von O. Lubarsch. — **Das pathologische Wachstum.** Von M. Borst. — **Echte Geschwülte (Blastome).** Von M. Borst. — **Register.**

Band II: **Spezielle pathologische Anatomie.** Mit 1 lithographischen Tafel und 682 großenteils mehrfarbigen Abbildungen im Text. 1919. Preis: 35 Mark, gebunden 43 Mark.

Inhalt: **Herz und Herzbeutel.** Von L. Aschoff. — **Die Gefäße.** Von C. Benda. — **Blutbereitende Organe.** Von Herm. Schridde. — **Das Blut.** Von O. Naegeli. — **Thymus.** Von Herm. Schridde. — **Der Bewegungsapparat.** Von M. B. Schmidt. — **Respirationsorgane.** Von H. Beitzke. — **Nervensystem.** Von P. Ernst. — **Harnapparat.** Von L. Aschoff. — **Männlicher Geschlechtsapparat.** Von M. Simmonds. — **Weiblicher Geschlechtsapparat.** Von L. Aschoff. **Verdauungsorgane.** Von L. Aschoff. — **Leber, Gallenblase und Gallenwege, Pankreas.** Von C. Sternberg. — **Drüsen mit innerer Sekretion.** Von E. v. Gierke. — **Haut, Haare, Nägel.** Von L. Jores. — **Register.**

Preis für beide Bände: **65 Mark, gebunden 81 Mark.**

Dieses Lehrbuch erfreut sich bei Ärzten und Studierenden der größten Beliebtheit. Die vierte Auflage ist eine Kriegsauflage, die aber nicht nur inhaltlich, sondern trotz aller Kriegserschwerungen bei der Drucklegung auch hinsichtlich der Ausstattung Vollendetes bringt. Neu eingefügt wurden 66 Abbildungen, vorwiegend in den Kapiteln über Infektionskrankheiten, deren anatomische Grundlagen gründlicher als bisher zu durchforschen erst der Krieg die Möglichkeit gab.

Zeitschrift für allgemeine Physiologie 1912, Heft 4:

. . . Über 400 ganz ausgezeichnete Abbildungen schmücken auch die zweite Auflage des Buches, das wohl zu den allerbesten deutschen Lehrbüchern der pathologischen Anatomie gehören dürfte. Raubitschek-Czernowitz.

VERÖFFENTLICHUNGEN
AUS DEM GEBIETE DER KRIEGS- UND KONSTITUTIONSPATHOLOGIE

HERAUSGEGEBEN VON

L. ASCHOFF UND **W. KOCH**

DIREKTOR DES PATHOLOGISCHEN INSTITUTS FREIBURG I. BR.

VORSTEHER DER PATHOLOGISCH-ANATOMISCHEN ABTEILUNG DER KAISER WILHELMS-AKADEMIE BERLIN

ERSTES HEFT

SKORBUT

VON

L. ASCHOFF UND **W. KOCH**

GENERALOBERARZT STABSARZT

MIT 6 ABBILDUNGEN IM TEXT UND 13 TAFELN

JENA
VERLAG VON GUSTAV FISCHER
1919

SKORBUT

EINE PATHOLOGISCH-ANATOMISCHE STUDIE

VON

L. ASCHOFF UND W. KOCH
GENERALOBERARZT STABSARZT

MIT 6 ABBILDUNGEN IM TEXT UND 13 TAFELN

RB6
V546
V.1
1919

JENA
VERLAG VON GUSTAV FISCHER
1919

Alle Rechte vorbehalten.

Seiner Exzellenz

Otto von Schjerning,

Generalstabsarzt der Armee a. D.

Vorwort.

Mit der nachfolgenden Abhandlung über den Skorbut wollen die Unterzeichneten eine Reihe zwanglos erscheinender Arbeiten aus dem Gebiete der Kriegs- und Konstitutionspathologie eröffnen. In diesen Veröffentlichungen mögen sich die Erfahrungen der Kliniker und pathologischen Anatomen aus den wissenschaftlichen Erlebnissen des Weltkrieges niederschlagen, soweit dieselben nicht in besonderen Handbüchern oder Lehrbüchern zur Darstellung gelangen. Die Veröffentlichungen sind dazu bestimmt, Einzelbearbeitungen bestimmter Probleme, die uns der Krieg gestellt hat und zu denen die Kriegspathologie das wesentliche Material hat zusammentragen dürfen, zu ermöglichen. Allen im Kriege wissenschaftlich tätig gewesenen Kollegen wird mit Erlaubnis des Sanitätsdepartements des Kriegsministeriums das umfangreiche Material an pathologisch-anatomischen Präparaten, an Sektionsprotokollen und zugehörigen Krankenblättern, soweit es in der Kaiser-Wilhelms-Akademie gesammelt werden konnte, mit den durch Ort und Zeit gegebenen Einschränkungen zur Verfügung gestellt werden. Die großen Verdienste, welche sich der Chef des deutschen Feldsanitätswesens, Exzellenz von Schjerning, um die wissenschaftliche Förderung und Lösung der zahlreichen durch den Krieg gestellten Fragen erworben hat, können nicht besser geehrt werden, als durch eine der deutschen Wissenschaft würdige gründliche Durcharbeitung des einmal gewonnenen Materials. Die diesem ersten Hefte vorangestellte Widmung soll der Dankbarkeit gegen den Schöpfer der Kriegspathologischen Sammlung der Kaiser-Wilhelms-Akademie auch nach dem Scheiden aus seinem Amte Ausdruck verleihen. Die mit Einwilligung und tatkräftiger Unterstützung des jetzigen Generalstabsarztes der Armee begonnenen Veröffentlichungen sollen aber nicht nur Abhandlungen aus dem Gebiete der Kriegspathologie, sondern auch aus dem der Konstitutionspathologie bringen, denn der Krieg hat uns viel mehr als alle Friedenszeit, sowohl pathologisch wie klinisch, tiefe Einblicke in zahlreiche Probleme der Konstitutionslehre gestattet. Das im Kriege gebotene und gewonnene Material nach dieser Richtung hin wissenschaftlich zu verwerten, haben sich die pathologischen Anatomen von Anfang an bemüht, aus der Überzeugung heraus, daß für die Zukunft diese Fragen

noch größere Bedeutung gewinnen werden, als die mehr oder weniger speziellen Probleme der Kriegspathologie. Wie sich auch die Zukunft des deutschen Heeressanitätswesens gestalten wird, in der Beurteilung der gesundheitlichen Konstitution unseres Volkes wird man die Mitarbeit der Ärzte gerade in einem Volksheere am wenigsten entbehren können. So wird die Forschung zukünftiger Geschlechter erst recht an die Erfahrungen dieses Krieges anknüpfen müssen.

Daß der Verleger auch unter den jetzigen Verhältnissen keine Mühe und kein Opfer gescheut hat, den Veröffentlichungen eine würdige Ausstattung zu geben, dafür möge das folgende Heft den Beweis liefern. Wir sind ihm dafür besonders zu Dank verpflichtet.

Wenn, wie so vielfach in diesem Kriege, ein neues oder seltenes Krankheitsbild in unseren Gesichtskreis tritt, so vergessen wir nur zu leicht, daß es sich oft um bereits gut studierte Krankheitsprozesse handelt, so daß wir uns wohl überlegen sollten, darüber zu berichten, ehe wir nicht wissen, ob nicht alles von unseren Vorgängern viel besser und richtiger gesagt worden ist. Das trifft ganz besonders für den Skorbut zu. Ein Blick in die ältere Literatur zeigt uns, daß die klinischen Erscheinungen, die ätiologischen Faktoren, zum Teil auch die anatomischen Befunde mit einem Fleiß und einer Gründlichkeit erörtert worden sind, die jedes weitere Wort überflüssig erscheinen lassen. Wir brauchen nur auf die lange Reihe der älteren Skorbutbearbeiter, von Jakob Lind angefangen, bis zu Krebel hinzuweisen. Wer sich genauer für die Skorbutliteratur interessiert, der sei auf das betreffende Kapitel bei Hirsch (Historisch-geographische Pathologie 1860, Bd. I) und bei Immermann (v. Ziemssens' Handbuch 1876, Bd. XII) und auf den Artikel Skorbut im Dictionnaire encyclopédique des sciences médicales (herausgegeben von Dechambre 1880) verwiesen. Die heutigen Lehrbücher bringen nichts wesentlich Neues. Es erklärt sich das ohne weiteres aus dem Umstande, daß in keinem europäischen Kulturland (von Österreich[1]) und Rußland[2]) abgesehen) vom Ausgang des letzten Jahrhunderts ab bis zu diesem Kriege erhebliche „Epidemien" beobachtet worden sind. Am bemerkenswertesten sind die Skorbutepidemien in Paris 1870/71, über welche wir Lasègue und Legroux (Archives générales de médecine 1871), sowie Hayem (Gazette médicale 1871, p. 126), Grenet (Annales d'Hygiène publique 1871, II. Série, T. 36), Leven (Gazette médicale de Paris 1871, p. 469) genauere Mitteilungen noch aus dem Jahr 1871 verdanken, und die Epidemie in den Gefängnissen des Seine-Departements vom Jahre 1885, für deren Erforschung eine besondere ärztliche Kommission eingesetzt wurde, über deren Er-

1) s. Taussig Sigismund, Zur Epidemiologie des Skorbuts. Militärmedizin. und ärztliche Kriegswissenschaft 1914, Heft IV: Intern. Krankheiten. Verlag Safár, Wien.

2) s. Blau, Der Skorbut in der russischen Armee und Marine. Deutsche militärärztliche Zeitschrift 1909, Bd. XXXVIII, p. 657.

gebnis Lanceraux in den Annales d'Hygiène publique (3me Série, Nr. 13, 1885) berichtet. Auf das auch für diesen Krieg charakteristische gleichzeitige Auftreten der Ödemkrankheit im Jahre 1871 weist Dechambre (Gazette médicale de Paris 1871, p. 147) hin.

Daß es sich ätiologisch um die gleichen Erkrankungen wie jetzt gehandelt hat, sieht man vor allem aus dem Bericht Lancerauxs. Nach ihm spielt die Kälte, und zwar die feuchte Kälte neben der mangelhaften oder einseitigen Ernährung eine große Rolle. Am wichtigsten ist der Mangel an Kartoffeln und an frischem Gemüse. Die Kartoffeln wurden gewöhnlich von März ab an die Gefangenen überhaupt nicht mehr geliefert. Im April pflegten die ersten Skorbutfälle einzutreten. Im Juli gab es wieder frische Kartoffeln. Im August gab es keinen Skorbut mehr. Diese Angaben sind, wenn sie auch die zeitliche Entwicklung des Skorbuts in seiner Abhängigkeit vom Kartoffelmangel auffallend kurz bemessen, sehr beachtenswert. Sie finden in den epidemiologischen Zusammenstellungen von Taussig über die Skorbutepidemien der österreichisch-ungarischen Monarchie ihre volle Bestätigung. Jedenfalls hätten diese genauen Untersuchungen französische Forscher, die in der Ära eines Pasteur gewiß nicht einer Nichtbeachtung etwaiger für ein infektiöses Moment sprechender Umstände beschuldigt werden können, davon abhalten sollen, für die jetzigen Skorbutepidemien ohne weiteres eine kontagiöse Ätiologie anzunehmen. Vielmehr verlangen die Hinweise der französischen Autoren neben den sonst aus der älteren Literatur vorliegenden bekannten Angaben über die Bedeutung der Ernährung — ich verweise nur auf Linds überzeugende Schilderungen über den Einfluß des Zitronensaftes — und der meteorologischen Faktoren gewissenhafteste Nachprüfung. Dazu kommen die neuen, später zu erwähnenden Gesichtspunkte, welche wir aus dem Studium des kindlichen Skorbuts, der Möller-Barlowschen Krankheit, über die Pathogenese der einzelnen Krankheitssymptome gewonnen haben. Bedenkt man, daß über die Stoffwechselstörungen, über die pathologisch-anatomischen Befunde, über die histologischen Veränderungen beim Skorbut zusammenfassende Darstellungen aus neuerer Zeit, von einer Arbeit des Oberstabsarztes Sato und des Oberarztes Nambu aus dem russisch-japanischen Kriege abgesehen, fehlen, so müßte es eine wissenschaftliche Pflicht erscheinen, die Skorbutepidemien dieses Krieges von den verschiedensten Gesichtspunkten aus einer eingehenden Untersuchung zu unterziehen.

Dazu boten die im Anschluß an den Winterfeldzug in den Karpathen im Frühling und Sommer 1917 im Gebiet der Militärverwaltung Rumänien auftretenden Fälle von Skorbut eine geeignete Gelegenheit. Allerdings stießen die Untersuchungen, zumal diejenigen der Stoffwechselstörungen, insofern auf Schwierigkeiten, als die für solche Untersuchungen

notwendigen Laboratoriumseinrichtungen aus äußeren Gründen nur langsam beschafft werden konnten, so daß diese recht zeitraubenden Arbeiten erst einsetzen konnten, als die „Epidemie“ bereits im Abklingen war. Dagegen konnten die anatomischen und histologischen Untersuchungen zu einem gewissen Abschluß gebracht werden. Leider gelang es uns nicht, im darauffolgendem Jahre ergänzendes Material zu gewinnen, so daß die noch vorhandenen Lücken, besonders das Knochensystem betreffend, bestehen bleiben. Wir haben die inzwischen erschienene Skorbutliteratur dieses Krieges[1]) möglichst berücksichtigt, müssen allerdings hervorheben, daß über die pathologisch-anatomischen Befunde so gut wie gar keine genaueren Berichte vorliegen.

Eine statistische Bearbeitung des Gesamtmaterials war ausgeschlossen, weil zunächst viele Fälle von Skorbut als solche unerkannt blieben, als Muskelrheumatismus, Alveolarpyorrhoe, Morbus maculosus Werlhofii registriert wurden, auch nur ein Bruchteil der Erkrankten in die Bukarester Lazarette zur Behandlung und zu unserer Beobachtung kam. Auch von den Bukarester Fällen konnte wegen der weiten Entfernung der einzelnen Lazarette nur ein Teil systematisch untersucht werden. Eine solche eingehende Untersuchung wurde erst durch Zusammenlegung der als Skorbut erkannten Fälle in das Kriegslazarett Brancovenesti ermöglicht. Die pathologisch-anatomischen Untersuchungen erstreckten sich auf nahezu alle im Laufe der Monate Mai bis August vorgekommenen Todesfälle an Skorbut im Bereich der Bukarester Lazarette.

Es fanden 23 Leichenöffnungen an Skorbut Verstorbener statt.

Die Zahl der noch zu lösenden Fragen der Skorbutprobleme ist leider noch eine recht große.

Auf die Benennung der verschiedenen, den Skorbut charakterisierenden Organerkrankungen soll hier nicht näher eingegangen werden. Soweit dieselbe differentialdiagnostisch wichtig ist, wird sie zum Schluß noch einmal zu erörtern sein. Das gleiche gilt für die klinische Einteilung in Perioden, wie wir sie besonders bei den französischen Autoren finden und die hier nur kurz gestreift werden kann.

Danach ist die erste Periode durch allgemeines Schwächegefühl, Niedergeschlagenheit und melancholische Stimmung charakterisiert. Der Patient zieht

1) P. Saxl u. J. Melka, Über den Skorbut und seine Beziehungen zu den hämorrhagischen Diathesen. Med. Klinik 1917, Nr. 37; Th. Zlocisti. Über Skorbut. Med. Klinik 1916, Nr. 25; A. Herz, Über hämorrhagische Diathesen usf. W. kl. W. 1917, Nr. 22; E. Zak, W. kl. W. 1917, Nr. 20; Labor, Über Skorbut. W. kl. W. 1916, Nr. 34; Ph. Leitner, Beiträge zur Hämatologie und Klinik des Skorbuts. W. kl. W. 1917, Nr. 31; S. Feig, Beobachtungen über den Skorbut im Kriege. Med. Klinik 1917, Nr. 31. Weitere Literatur s. im Verzeichnis.

die sitzende Stellung vor. Der Appetit schwindet, das Zahnfleisch schmerzt und blutet leicht. Schmerzhafte Empfindungen machen sich auch in der Lendengegend und in den Beinen bemerkbar. Die Haut wird trocken und rauh, schmutzig gefärbt, oft dunkel wie bei Bronzekrankheit, oder sie nimmt durch ödematöse Durchtränkung ein wachsartiges Aussehen an. An den unteren Gliedmaßen treten kleine Blutungen um die Haarpapillen auf (Piqueté scorbutique).

In der zweiten Periode macht sich der Kräfteverlust bemerkbar. Große Abgeschlagenheit. Die Beine sind in den Knien gebeugt. Bläuliche Färbung der Lippen. Beginnender Zerfall des Zahnfleiches und Bildung schwärzlich gefärbter Zahnfleischmassen an den Zähnen. Fetider Geruch aus dem Munde. Das Unterhautzellgewebe der Füße, besonders zwischen den Achillessehnen und Tibia schwillt weiter an. Druck verursacht Schmerzen. Als wichtigstes Symptom treten endlich die subkutanen Ekchymosen auf, besonders über dem unteren Drittel des Oberschenkels, in der Kniekehle, oberhalb der Malleolen, fast nie an der Außenseite der Tibia, wohl aber am Fußrücken. Die Schmerzen sind sehr stark, so daß die Streckung, überhaupt der Gebrauch der Glieder ganz unmöglich werden kann. Auch am Periost können Blutungen entstehen. Überall, wo Blutungen auftreten, kommt es zu einer Verhärtung der Gewebe. Alle diese Ekchymosen können auch ohne Stomatitis und ohne Hautveränderungen bestehen. Bei einsetzender Heilung findet Rückbildung in folgender Reihenfolge statt: Indurationen, Stomatitis, Piqueté scorbutique, Ekchymosen, Verfärbung der Haut, die am längsten anhält.

In besonders schweren Fällen tritt an Stelle der Heilung das dritte Stadium, durch den zunehmenden Verfall gekennzeichnet. Der Zerfall des Zahnfleisches greift auf den harten Gaumen über. Die Zähne lockern sich und fallen unter heftigen Blutungen aus. Der Puls erfährt starke Beschleunigung, nimmt an Stärke zusehends ab, Diarrhöen treten auf. Es kommt zu Blutungen aus der Nase, aus Magen und Darm. Die kutanen, periostalen und Gelenkblutungen können vereitern und zu Demarkationen und Sequesterbildung Veranlassung geben. Kalte Schweiße stellen sich ein. Unter hochgradiger Prostation tritt der Tod ein.

Wichtiger als diese mehr oder weniger künstliche Einteilung nach Perioden erscheint die Frage nach der Unabhängigkeit der einzelnen Skorbutsymptome, besonders der Hautblutungen und der Mundschleimhauterkrankungen, beider wieder von den intramuskulären Blutungen. Gibt es auch Skorbut mit reinen Schwächesymptomen, allenfalls rheumatischen Symptomen ohne Blutungen? Und woran ist ein solcher erkennbar? Welche Beziehungen bestehen zwischen Skorbut und Ödemkrankheit? in welcher Reihenfolge treten die Symptome beim Skorbut auf und welche Gesetzmäßigkeiten finden sich in der Verteilung? Sind diese Symptome nur für den Skorbut charakteristisch, oder finden sie sich auch als selbständige Affektionen, wie z. B. die Stomatitis ulcerosa. Welche Beziehungen bestehen zwischen ihr und der skorbutischen Diathese oder irgendeiner anderen Stoffwechselstörung? Ist die skorbutische Munderkrankung eine diathetische oder eine infektiöse oder eine gemischte Affektion? Auch die Hauterkrankungen, die Haarbalgverdickungen und die Haarbalg-

blutungen müssen gesondert betrachtet und als skorbutische oder nicht skorbutische Symptome bewertet werden. Und schließlich, welche Pathogenese kommt den in der Skorbutliteratur eine so große Rolle spielenden hämorrhagischen Entzündungen der serösen Häute zu, sind sie rein skorbutischer Natur oder durch sekundäre Infektionen bedingt, wie weit sind die nicht so seltenen Kombinationen des Skorbuts, besonders die Ruhr, Schwindsucht, Typhus von dem Skorbut abhängig, in ihren Formen beeinflußt, welche Bedeutung haben umgekehrt die Nachkrankheiten für das Skorbutrezidiv?

Neben den Fragen der Symptomatologie erscheint die Frage nach der Verschiedenheit des Skorbuts beim Säugling (Möller-Barlowschen Krankheit) und beim Erwachsenen von besonderem Interesse. Eingehend diskutiert wird diese von Looser, sowie in der Darstellung des Skorbuts der kleinen Kinder durch E. Fraenkel, Hart und Lessing, auf welche besonders verwiesen sei. Während wir in der englischen und französischen Literatur schon seit langem die Bezeichnung „infantiler Skorbut" für die Möller-Barlowsche Krankheit finden (s. E. Fraenkel), durch welche die Gleichstellung mit dem Skorbut klar zum Ausdruck kommt, sehen wir in Deutschland einen viel länger dauernden Streit über das Wesen der Kinderkrankheit, ihre Beziehungen zur Rachitis einerseits, zum Skorbut andererseits. Die sorgfältigen Untersuchungen der Knochenveränderungen durch Nägeli, Schmorl, Jakobstal, E. Fraenkel, Ingier haben trotz der gegenteiligen Behauptungen von Schödel und Nauwerck den Beweis erbracht, daß zwar Kombinationen von Möller-Barlowscher Krankheit mit Rachitis häufig vorkommen, daß aber die Möller-Barlowsche Krankheit eine solche sui generis ist, deren Gleichstellung mit dem Skorbut der Erwachsenen dann als gesichert angesehen werden darf, wenn auch beim jugendlichen Erwachsenen die gleichen oder ähnlichen Veränderungen des Knochenmarks oder der Knochenknorpelgrenze gefunden werden, wie beim sogenannten Säuglingsskorbut. E. Fraenkel hat bereits den Wahrscheinlichkeitsbeweis dafür erbracht, indem er bei einem 7jährigen Knaben, der unterernährt war, das typische nicht nur makroskopische (Gelenkblutung!), sondern auch mikroskopische Knochenbild der Möller-Barlowschen Krankheit auffand. Handelt es sich auch nicht um einen Erwachsenen, so doch um eine Altersklasse, in welcher man von einer Fortdauer eines Säuglingsskorbuts schwer reden kann. Einen solchen etwaigen Einwand lassen Hart und Lessing zu, glauben aber dafür an dem Skelett eines ausgewachsenen Cercopithecus fuliginosus, der unter den Erscheinungen der skorbutischen Stomatitis verstorben war, die nötigen Beweise in nachgewiesenen mikroskopischen Veränderungen des Knochensystems, besonders an den Knochenknorpelgrenzen erbracht zu haben. Schließlich bleibt aber doch nur der Vergleich mit einem Falle echten Skorbuts beim

Erwachsenen als Schlußstein der Beweisführung übrig. Dazu wird das unten zu besprechende Material Gelegenheit bieten[1]). Doch muß betont werden, daß die makroskopische Ähnlichkeit der periostalen Blutungen und besonders der Knochenknorpelveränderungen an den Rippen beim Erwachsenen mit denen beim Säugling eine so große werden kann, daß auch ohne mikroskopische Untersuchung an der Wesensgleichheit der beiden Krankheiten nicht gezweifelt werden kann. Solche periostalen Blutungen und auch Blutungen in das Knochenmark beim Skorbut Erwachsener erwähnen die älteren Autoren, ebenfalls gar nicht so selten Epiphysenblutungen, besonders auch der Rippen (s. Wilh. Koch). Selbst aus der neueren Zeit kommen solche Mitteilungen (s. Blau). Looser hat daher rein auf Grund der Literaturstudien den berechtigten Schluß gezogen, daß die Möller-Barlowsche Krankheit und Skorbut die gleiche Erkrankung darstellen, deren Unterschiede nur durch die Ungleichheit des Objektes, kindliches Verhalten des Skeletts mit oft zahnlosem Kiefer und ausgewachsenes Skelett mit zahntragendem, aber auch kariöse Defekte der Zähne aufweisendem Kiefer bedingt sind. Für diese Gleichstellung der beiden Krankheiten sprechen auch alle makroskopischen Befunde, die wir an unserem Material jugendlicher Erwachsener erheben konnten. Insofern ergänzt unser Material die bei Fraenkel vorliegenden diesbezüglichen Befunde.

Endlich bedarf die Frage der Ätiologie noch einer Besprechung. Nachdem uns die Beobachtungen beim Säuglingsskorbut gezeigt haben, daß es weniger die Unterernährung, als die einseitige Ernährung ist, die die Möller-Barlowsche Krankheit hervorruft, ohne daß wir allerdings zu sagen vermöchten, worin das Wesen dieser Einseitigkeit besteht, nachdem die experimentellen Untersuchungen von Holst, Fröhlich, Hart, Lessing uns die Bedeutung bestimmter einseitiger Ernährung vor Augen geführt und Funk seine Lehre der Avitaminosen gerade mit dem Hinweis auf den Skorbut und verwandte skorbutische Erkrankungen zu begründen versucht hat, die durch neuere, allerdings keineswegs allgemein

1) Dadurch wird auch die von W. Tobler (Der Skorbut im Kindesalter, Zeitschr. f. Kinderheilk. 1918, Bd. XVIII, p. 139) aufgestellte Forderung des Identitätsbeweises durch den pathologisch-anatomischen Befund bei älteren Skorbutikern erfüllt. Unsere kurze Mitteilung in der Freiburger med. Gesellschaft vom 11. Dez. 1917 (D. M. W. 1918, Nr. 15) weist bereits auf die charakteristischen Veränderungen an der Knochenknorpelgrenze der Rippen hin. Leider bekamen wir die inhaltsreiche Abhandlung Toblers erst bei der Korrektur unserer aus äußeren Umständen spät zum Druck gebrachten Arbeit zu Gesicht, so daß wir nur mit Fußnoten auf einzelne Punkte eingehen können. Seine Befunde an älteren Kindern und unsere an Erwachsenen stimmen völlig überein.

anerkannte Arbeiten von RÖHMANN[1]) in dem Sinne umgedeutet wurde, daß nicht das Fehlen schwer bestimmbarer Vitamine, sondern der Genuß „unvollständiger Eiweißkörper" die genannten Schädigungen hervorruft, liegt es nahe, beim Skorbut der Erwachsenen die etwa zu gewinnenden Tatsachen bezüglich der ätiologischen Faktoren mit den eben gekennzeichneten Erfahrungen in Vergleich zu setzen und wenn möglich das einigende Band zu finden. Vielleicht führt ein solcher Versuch einen Schritt vorwärts auf dem noch immer sehr dunklen Pfade der ursächlichen Forschung und damit auch zur Aufstellung einer rationellen Therapie. Daß dabei auf die zeitliche Abhängigkeit der Skorbuterkrankungen von der Dauer der einseitigen Ernährung besondere Rücksicht zu nehmen ist, daß ferner die begünstigenden oder hemmenden Faktoren, wie sie sich in den meteorologischen Einflüssen der Jahreszeiten bemerkbar machen können, in Rechnung zu setzen sind, daß die konstitutionellen Dispositionen der Rasse, des Geschlechts, der Wachtumsperiode nicht vernachlässigt werden dürfen, ist selbstverständlich[2]).

Alle diese Fragestellungen bilden nur einen kleinen Teil der Probleme, die an einem neuen Material studiert werden sollten. Der pathologische Anatom kann nur auf einzelne dieser Fragen Antwort geben, wie es im nachfolgenden versucht werden soll.

Makroskopische Beschreibung.

Das uns zur Verfügung stehende Material umfaßt 23 Fälle von tödlichem Skorbut. Darunter befanden sich 10 Türken, 4 Österreicher, 2 Russen, 1 Ungar, 4 Deutsche, 1 Pole, 1 unbekannt. Einige charakteristische Protokolle folgen im Anhang. Die zwischen dem Tod und der Leichenöffnung verflossene Zeit beläuft sich auf 2—31 Stunden. 5 Sektionen wurden innerhalb der ersten 3 Stunden, 7 innerhalb der ersten 12 Stunden, die übrigen später vorgenommen. Der Eintritt der Totenstarre zeigte nichts Ungewöhnliches, sie konnte nach 3 Stunden bereits angedeutet sein, war aber auch nach 8 Stunden noch nicht bemerkbar, kam erst mit 12 Stunden und später zur richtigen Entwicklung und zeigte sich nach 24 Stunden voll ausgeprägt. Unsere Befunde widersprechen also den Angaben von OPITZ, IMMERMANN, sowie denen von SATO und NAMBU, welche die Totenstarre wenig ausgeprägt fanden.

1) s. dazu das neueste Referat von HOFMEISTER, Ergebn. d. Phys. 1918, 16.

2) Auf die klinischen Symptome, auf die Fragen der Ätiologie, Therapie und Prophylaxe soll hier nicht weiter eingegangen werden. Soweit diese an dem rumänischen Material studiert werden konnten, lagen sie in den Händen des Herrn Prof. SOETBEER und der Herren Dr. SALLE, Dr. ROSENBERG und Dr. MACHWITZ.

Doch hängt die Entwicklung derselben von so vielen verschiedenen Umständen ab, daß ein Vergleich nicht möglich ist. Auch die von Opitz angegebene schnelle Fäulnis können wir nicht bestätigen. Die Totenfleckenbildung endlich ist nach der Länge der seit dem Tode verflossenen Zeit verschieden stark ausgeprägt. Sie hat insofern eine Bedeutung, als sie die gleich zu erwähnende skorbutische Fleckung der Haut durch die stärkere Beimischung blutig-violetter Töne umzustimmen vermag, so daß dieselbe an der Vorderfläche der Leiche eine ganz andere, z. B. mehr bräunliche Färbung aufweist als an der Hinterfläche, wo die dunkelblauen Töne verherrschen. Auch der Umfang der skorbutischen Flecken pflegt an den abhängigen Teilen des Körpers unter dem Einfluß der Blutsenkung erheblich zuzunehmen. Die Grenzen werden dabei verwaschen (M 22, N 3, M 2, L 42, M 13)[1]). Wahrscheinlich läßt die Blutsenkung in der Leiche auch sonst unbemerkt bleibende ältere Skorbutflecke wieder hervortreten, ähnlich wie die Stauung am lebenden Fleckfieberkranken die schon abgeblaßten Petechien.

Fig. 1. Skorbutisches Exanthem an den oberen und unteren Extremitäten, an Brust und unterem Bauch.

1) Die Protokolle befinden sich unter den angeführten Bezeichnungen in der Kaiser-Wilhelms-Akademie in Berlin. Ihre Wiedergabe würde zu viel Raum beanspruchen. Wir haben deswegen am Schluß dieser Arbeit nur einige, besonders charakteristische angefügt.

Da auch unabhängig vom Skorbut umschriebene violett-rote, an Blutungen erinnernde postmortale Fleckenbildungen in den Senkungsgebieten der Rückenhaut eintreten können, wie wir das nicht selten z. B. bei an Dysenterie verstorbenen kachektischen Personen beobachteten, so muß man in der Beurteilung dieser Flecken sehr vorsichtig sein. Nur die Befunde an früh sezierten Leichen (M 2, M 28), bei denen noch keine Totenfleckung eingetreten ist, sind einwandsfrei.

Fig. 2. Feinfleckiges Exanthem an den Extremitäten. Grobfleckiges Exanthem an Brust und Bauch.

Was nun die skorbutischen Hautveränderungen selbst betrifft, so sind diese in den einzelnen Fällen äußerst verschieden, sowohl nach der Größe und Ausbreitung, wie der Dichte, Anordnung und Farbe nach (Fig. 1). Zunächst ist die allgemeine Blässe der Haut hervorzuheben, die sich naturgemäß bei den Türken weniger bemerkbar macht, aber immerhin vermerkt ist (N 28, N 13, P 34, R 12). Sie hängt wohl zum Teil von den Begleit- oder Folgeerkrankungen des Skorbuts, der Ruhr und der Schwindsucht ab, ist aber auch ein bekanntes, von allen, auch den neueren Autoren hervorgehobenes Symptom des Skorbuts selbst. Über die morphologischen Grundlagen dieser Anämie berichtet Leitner. Von dieser mehr oder weniger blassen Haut heben sich nun die skorbutischen Petechien um so lebhafter auch an der Leiche noch ab. Daß es sich wirklich um Blutungen handelt, beweist die Tatsache, daß die Flecken nicht wegdrückbar sind. Ihre Größe wechselt außerordentlich von eben sichtbaren oder stecknadelkopfgroßen (Purpura scorbutica) bis zu Linsengröße und darüber (Tafel X, Fig. 26). Oft ist die Größe der Petechien in demselben Falle ziemlich gleich, meist wechselt sie aber und pflegt dann am Rumpf und an der hinteren Körperfläche — hier wohl meist durch Senkung vergrößert (Tafel II, Fig. 8*a*) — grobfleckiger zu sein als an den Gliedmaßen und besonders der Streckseite derselben (Fig. 2 u. 3). Letztere sind ohne Zweifel die bevorzugten Stellen überhaupt. In allen Fällen, wo eine skorbutische Purpura bestand — und das war mit einer Ausnahme stets der Fall —

waren die unteren Gliedmaßen regelmäßig und am stärksten befallen, und zwar am stärksten an der Vorder- und Hinterfläche und der inneren Fläche des Oberschenkels, weniger an den seitlichen Flächen. Eine Ausnahme bildet die Gegend der Kniekehle, welche relativ frei von Blutungen bleibt. Die Verteilung an den oberen Gliedmaßen ist ähnlich, wie an den unteren. Im allgemeinen ist die Streckseite am meisten befallen, der Unterarm stärker wie der Oberarm; der Ellbogen bleibt so gut wie frei. Am Rumpf ist bald die Brust, bald der Bauch etwas stärker ergriffen, besonders die Gegend unterhalb des Nabels, im ganzen aber spärlicher im Vergleich zu den Gliedmaßen. Am Rücken treten die Schulterblätter, der Brustteil, zum Teil auch die Gesäßgegend als bevorzugt hervor, während die Lendengegend förmlich übersprungen wird, aber keineswegs gegen das Auftreten von Blutungen gesichert ist (Fig. 4 und 5). Daß Brust, Bauch und Rücken so gut wie frei bleiben können, während die Gliedmaßen sonst stark befallen sind, sei noch besonders betont (s. auch Saxl und Melka, Taussig). Aus der älteren Literatur ist bekannt, daß das Gesicht nur ganz ausnahmsweise vom Skorbut ergriffen wird. Auch wir haben keinen derartigen Fall gesehen. Handteller und Fußsohle bleiben ebenfalls frei. Die Dichte wechselt sehr.

Fig. 3. Besonders stark ausgebreitetes skorbutisches Exanthem an der Rückseite des Körpers (grobfleckig).

Sie ist bei den Lebenden so viel besser zu studieren, weil bei ihm alle Ekchymosen besonders gut hervortreten. Wir fügen deswegen einige intra vitam aufgenommene Photographien bei, welche die charakteristische Verteilung der Blutungen, auch die Stellung der unteren Gliedmaßen zeigen (Fig. 6). Immerhin läßt sich noch an der Leiche feststellen, daß

Fig. 4. Fig. 5.

Fig. 4. Stark ausgebreitetes Exanthem an der Rückseite des Körpers, feinfleckig. (Keratosis suprafollicularis.)
Fig. 5. Reichliches Exanthem an der Bauchhaut, auch oberhalb des Nabels.

oft so gut wie alle Follikel z. B. der Streckseiten der Beine ergriffen sind, während in anderen Fällen nur ganz einzelne Flecken vorhanden sind. Am Rumpf ist die Dichte immer weit geringer als an den Gliedmaßen.

Das Schwierigste ist ein allgemein gültiges Urteil über den Sitz der Blutungen. Daß die Mehrzahl von ihnen an den Haarbälgen lokalisiert ist (Follikularpetechien, Purpura perifollicularis, Pétéchies circumpileuses, Lichen pilaris), unterliegt keinem Zweifel[1]). Da aber die Haarbälge bzw. die Haare nicht überall so dicht stehen, besonders nicht am Rumpf, so kann man nicht immer sagen, ob wirklich jede Blutung einen

Fig. 6. Skorbutkranke mit verschiedenartigster Ausbreitung des Exanthems, der Kranke auf dem rechten Flügel in typischer Seiltänzerstellung.

Haarbalg als Grundlage hat. Bei Betrachtung mit der Lupe gewinnt man die Überzeugung, daß ein Teil der Blutungen auch an haarbalgfreien Ge-

1) S. dazu die Beobachtungen von Tobler (l. c. pag. 99) bei skorbutischen Kindern. Die Übereinstimmung in den Befunden ist eine weitgehende. Doch fehlen bei Tobler die anatomischen Untersuchungen.

bieten vorkommt. Auf die scharfe Trennung der perifollikulären Purpura von den nicht an die Haarbälge gebundenen Petechien hat v. Samson-Himmelstiern besonders hingewiesen. Gerade diese letzteren pflegen in der Fläche der Haut zu liegen, sich nicht über sie zu erheben, während die perifollikulären Blutungen in der Regel an kleine Erhebungen des Haarbalges selbst gebunden sind. Diese Erhebungen sind am stärksten ausgebildet bei den Türken. Sie stellen kleine hornartige Kegel dar, die bald von schmutziger, fast schwärzlicher, bald von heller, fast weißlicher Farbe sein können. Diese Kegel haben an sich mit dem Skorbut nichts zu tun[1]). Vielmehr handelt es sich um eine chronische Erkrankung der Haarfollikel, die besonders bei den Türken häufig beobachtet wird und als Keratosis pilaris zu bezeichnen wäre. Nach Hallopeau handelt es sich dabei um eine angeborene Diathese, die auch ohne Skorbut vorkommt. Er beschreibt eine forme blanche und eine forme noire. Ich kann diese Angaben nur bestätigen. Wir sahen diese Keratosis suprafollicularis (alba und rubra) sehr häufig bei Türken, die sonst keine Spur von Skorbut aufwiesen. Es fehlt dieser Keratosis das für den Skorbut charakteristische Symptom der Blutungen. Unna[2]) gibt eine

1) Liest man allerdings die Schilderung älterer Autoren, so befallen einen doch leichte Zweifel, ob man mit Hallopeau die ganzen Follikelveränderungen — von den Blutungen ganz abgesehen — als etwas vom Skorbut unter allen Umständen Unabhängiges bezeichnen soll. Die so viel beschriebene „Gänsehaut" oder „Schlangenhaut" wird als erstes Zeichen des Skorbuts, und zwar als eine durch den Skorbut bedingte Ernährungsstörung der Haut hingestellt. In der Tat besteht kein Zweifel, daß auch bei Deutschen und Österreichern eine gewisse Keratosis mit den Petechien verbunden zu sein pflegt. Ob die Keratosis der Türken mit ihrer Ernährung zusammenhängt, müßte weiter durch Untersuchungen von Zivilpersonen festgestellt werden. Uns fiel eine Bemerkung bei Hirsch*) auf, in der er sagt, daß in der Türkei der Skorbut selten sei. Nach Angabe der türkischen Militärärzte soll aber die Keratosis pilaris bei ihren Landsleuten etwas ganz Gewöhnliches sein. Mit dem Lichen scrophulosorum (Folliculitis cachectica s. scrophulosorum) hat diese Keratosis suprafollicularis nach Unna nichts zu tun. Wir erwähnen das nur, weil Feig diese Form des Lichen differentialdiagnostisch gegenüber dem Lichen scorbuticus bespricht. Anhangsweise sei erwähnt, daß auch an den Talgdrüsen, sowie am Nagelbett skorbutische Blutungen beschrieben worden sind. An den Leichen ist uns Derartiges nicht aufgefallen. Jedenfalls deuten alle diese Beobachtungen darauf hin, daß die skorbutischen Blutungen die Stellen der Haarfollikel und der Fettsekretion der Haut bevorzugen, vielleicht auch mit einer Störung des Fettstoffwechsels etwas zu tun haben. Auf die relative Unabhängigkeit der Kapillarnetze der Haarfollikel von der übrigen Haut macht übrigens bezeichnenderweise schon Opitz**) in seiner Arbeit über den Skorbut aufmerksam.

2) Orths Lehrbuch der pathol. Anatomie 1894, Bd. VIII, p. 292.

*) Historisch-geographische Pathologie 1860, Bd. I, p. 540.
**) Vierteljahrsschrift für die praktische Heilkunde 1861, Bd. XVII, p. 121.

sehr eingehende und zutreffende Schilderung dieser chronischen auf einer Veränderung der Hornschicht des Follikeleingangs beruhenden Leidens. Die Folge der suprafollikulären abnormen Verhornung ist eine Retention des Haares, eine seitliche Verschiebung des Haarschaftes an die Wand des erweiterten Balges und eine Hypertrophie des zu dem Follikel gehörenden Muskelapparates der Arrectores pilorum. Wichtig ist, daß Unna eine dauernde Erweiterung des Kapillarnetzes um den Follikel herum beschreibt. Die Talgdrüsen sollen atrophieren.

Die Erkrankung der Haarfollikel ist mit einer Verkrümmung des Haares verbunden. Das Haar bricht leicht ab, legt sich korkzieherartig zusammen, erscheint wie plattgedrückt und in den Hornkegel selbst versenkt oder fehlt schließlich ganz. Mit der Lupe sieht man nämlich inmitten der grauweißen Spitzen der erwähnten hornartigen Kegel den Rest eines deutlichen Haarschaftes, welcher abgebrochen und kringelförmig aufgerollt in der Hornmasse zu stecken scheint. Fährt man mit den Fingerspitzen sanft über die veränderte Haut hinüber, so hat man deutlich das Empfinden eines stumpfen Reibeisens. Diese kleinen kegelförmigen Gebilde werden nun bei den einsetzenden skorbutischen Blutungen noch stärker in die Höhe getrieben und bilden das dominierende Zentrum der kleinen skorbutischen Flecken (Tafel IX, Fig. 25). Je nach der Stärke der bereits vorhanden gewesenen Keratosis pilaris ist die Kegelform der ganzen Skorbutfleckung mehr oder weniger stark ausgeprägt. Aber auch dort, wo keine Keratosis originär besteht, wie bei den Deutschen, pflegen die in der Umgebung der Haarbälge einsetzenden Blutungen die letzteren stärker über die umgebende Haut hervortreten zu lassen. Nur die unabhängig von den Follikeln sich bildenden Blutungen liegen mehr in der Fläche der Haut.

Schließlich verdient die Färbung der Flecken noch eine kurze Erwähnung. Sie bieten alle Übergänge von dunkelschwarzrot bis hellweißrot, von blau bis violett, von schmutzigbraun bis gelbbraun dar. Dabei sehe ich natürlich von den blauvioletten Umfärbungen im Gebiet der Totenflecken ab. Die oft sehr bunte Fleckung der Gliedmaßen beweist ohne weiteres, daß hier ganz frische Blutungen, neue Schübe zu älteren und ganz alten sich gesellt haben müssen. Die leichte Rezidivierbarkeit der skorbutischen Hautblutungen dokumentiert sich darin am besten. Meist sind die Flecken scharf begrenzt, besonders die kleinen perifollikulären. Seltener zeigen sie verwaschene blasse Höfe. Diese liegen meist ganz oberflächlich, sozusagen in der Lederhaut, was auch der Einschnitt bestätigt, selten liegen sie so tief, daß sie nur durchschimmern. Die Flecken sind natürlich nicht wegdrückbar.

Weitere Entwicklungen dieser piqueté scorbutique, wie es die Franzosen nennen oder Purpura perifollicularis über das Stadium der

Acne scorbutica oder des Lichen scorbuticus, wie man die Affektion bei stärkerer Miterkrankung der Haarbälge nennen kann, hinaus haben wir nicht beobachtet. Durch neurotische Störungen oder sekundäre Infektionen kann das Bild des Herpes scorbuticus, der Purpura vesiculosa, des Pemphigus scorbuticus und — vielleicht bedingt durch die für Skorbut charakteristischen Mischinfektionen mit Spirochäten und fusiformen Bazillen — dasjenige der Rupia scorbutica, des Ulcus scorbuticum entstehen. Auch von einer Paronychia, Onychia scorbutica sprechen die Autoren. Hiervon haben wir nichts gesehen.

Von diesen Petechien sind die größeren Blutungen abzutrennen, welche als subkutane Blutergüsse, besonders in der Kniekehlengegend, über der Wade, über dem Fußrücken, selten am vorderen Schienbein und an der Innenfläche des Oberschenkels diffuse violett-bläuliche bis gelbliche Färbungen der bedeckenden Haut hervorbringen. Die Grenzen dieser großen Fleckungen sind im Gegensatz zu den petechialen Blutungen ganz verwaschen, weil es sich im wesentlichen um Färbung mit dem diffundierenden Blutfarbstoff handelt.

Ehe ich dieses Kapitel der skorbutischen Hautblutungen schließe, wäre die Frage nach den Ursachen der eigentümlichen perifollikulären Lokalisation und Ausbreitung zu berühren. Sie kann ohne mikroskopische Untersuchung nicht erschöpfend beantwortet werden. Aber das eine läßt sich doch sagen. Für eine hämatogene infektiöse Entstehung spricht so gut wie nichts; denn wir kennen sonst keine Infektionskrankheit, bei welcher auf dem Blutwege die Krankheitserreger gerade in den Haarfollikeln zur Ausscheidung kämen. Auch müßte man dann eine mehr gleichmäßige oder mehr unregelmäßige Anordnung erwarten. Eher ist an eine toxische Entstehung der Blutungen zu denken. Wir kennen die an die Talgdrüsen lokalisierte Jod- und Bromakne. Ob freilich die Talgdrüsen der Sitz der Blutungen sind, muß erst das Mikroskop feststellen. Aber wenn wir auch eine solche durch endogene Gifte oder durch Mangel bestimmter chemischer Substanzen bedingte hämorrhagische Diathese grade der Haarfollikelgebiete mit ihren Fettsekretionsvorgängen annehmen, so harrt noch die Ausbreitung am Körper der Erklärung. Hier spielen nun zweifellos prädisponierende und mechanische Momente gleichzeitig eine Rolle. Dort, wo die Haarfollikel von Anfang an krankhaft verändert sind, und zwar im Sinne einer Keratosis, wie das vor allem bei den Türken beobachtet wird, treten die Blutungen besonders lebhaft auf. Das sind die Streckseiten der Gliedmaßen. Andererseits hängt aber diese Keratosis wieder mit der stärkeren mechanischen Reizung dieser Hautgebiete zusammen und mit letzterer auch zum gewissen Teile die Blutungen. Die weniger belasteten und weniger mechanisch beeinflußten Gebiete, wie die seitlichen Abschnitte der Glied-

maßen, die Kniekehle, die obere Lendenaushöhlung, die obere Bauchgegend, das Gesicht sind nur spärlich mit Blutungen bedacht oder ganz frei davon, die Streck- und Beugeseite der Gliedmaßen, das Gesäß, die Schulterblätter am stärksten befallen.

Ein zweites für den Skorbut charakteristisches Symptom ist das Auftreten von Ödemen und Höhlenwassersucht. Alle früheren Schriftsteller, insbesondere auch von Samson-Himmelstiern, Lasègue und Legroux erwähnen das Vorkommen teigiger mit wachsartiger Veränderung der Konsistenz verbundenen Schwellungen der Haut, die bald lokale Ursachen (Blutungen) haben, bald kachektischen Charakter tragen, bald durch Herzschwäche bedingt sind. Auch Sato und Nambu berichten, daß die Haut und das subkutane Bindegewebe sehr häufig stark ödematös ist. In unseren Fällen traten diese Hautödeme gegenüber der Höhlenwassersucht zurück. Das mag daran liegen, daß wir meist ältere Fälle zur Beobachtung bekamen, die nicht am Skorbut, sondern an einer Nachkrankheit zugrunde gingen. In frischeren Skorbutfällen sieht man das Ödem hauptsächlich an den unteren Gliedmaßen, besonders über dem Fußrücken und über der Wade (M 13, M 9), auch an den Knöcheln, meist in Verbindung mit frischeren Blutungen. In diesen Fällen handelt es sich wohl nur um ein reparatives Ödem gegenüber den Blutungen. In anderen Fällen kann als Ursache des Ödems eine Thrombose der Schenkelvene nachgewiesen werden, die, wie später zu erwähnen, eine fast charakteristische Komplikation des Skorbuts darstellt (L 43, N 3, Q 27).

Endlich können sogenannte kachektische, besser gesagt dystrophische Ödeme als Teilerscheinung einer allgemeinen Wassersucht vorliegen. Das Bild nähert sich dann dem der sogenannten Ödemkrankheit, wenn auch so hochgradige Schwellungen, wie bei letzterer im Leben, hier an der Leiche nicht beobachtet wurden. Für eine generelle Störung des Wasser- oder Salzstoffwechsels spricht das gleichzeitige Vorkommen der Höhlenwassersucht. Eine solche wurde von uns in der Mehrzahl, etwa $^2/_3$ aller Fälle in geringerem oder größerem Umfange festgestellt (L 42, L 43, M 1, M 2, M 9, M 10, M 11, M 12, M 13, N 13, O 7, O 14, P 9, Q 24). Soweit keine Komplikation mit Phthise der serösen Höhlen vorlag, handelte es sich um eine ganz klare, gelb bis tiefgelb, selten schwach rötlich gefärbte seröse Flüssigkeit (L 42 Herzbeutel, M 9 Herzbeutel, M 10 Aszites, N 12 Herzbeutel, Brusthöhlen, N 13 Herzbeutel, O 7 Bauchhöhle, O 14 Bauchhöhle, Herzbeutel, P 28 Brusthöhle, M 13 alle Höhlen). In den letzteren Fällen handelt es sich meist um eine beginnende kadaveröse Hämolyse. Wir können also den hämorrhagischen Charakter der rein skorbutischen Höhlenwassersucht, wie er von früheren

Schriftstellern immer betont wurde, nicht anerkennen. Vielmehr fällt das Freibleiben der Transsudate von sichtbaren Blutbeimischungen besonders auf.

Die einzigen uns bekannt gewordenen Autoren, die das gleichfalls betonen, sind Lasègue und Legroux.

Beteiligt ist vor allem der Herzbeutel mit Flüssigkeitsmengen bis 600 ccm, dann die Bauchhöhle, in welcher ebenfalls Mengen von mehreren Hundert Kubikzentimeter (bis über 600 ccm) gefunden wurden, und schließlich die Brusthöhlen, aus welchen sich Transsudate bis 200 ccm entnehmen ließen. Als Ursache derselben kommt neben der allgemeinen Stoffwechselstörung wohl auch der hochgradige Schwund des Fettgewebes in den besonders kachektischen Fällen in Betracht. Es handelt sich, besonders im Herzbeutel, um einen Hydrops ex vacuo. Doch findet sich die skorbutische Höhlenwassersucht auch bei Skorbutikern mit glänzend entwickeltem Fettpolster.

Hierbei sei auf eine beachtenswerte Notiz von v. Samson-Himmelstiern (p. 55) hingewiesen. Es heißt da: „Eine auffallende, fast konstante Erscheinung ist eine bedeutende Fettentwicklung um die Basis des Herzens herum unter der serösen Haut. Dieselbe geschieht deutlich auf Kosten der Muskelsubstanz des Herzens, mit welcher sie fest verwebt, welches man deutlich sehen kann, wenn man einen Querschnitt durch die Herzwände macht.“ Und weiter: „Schon oben ist bemerkt worden, daß das Fett auch an anderen Teilen des Körpers durch den Skorbut sich nicht vermindert, außer wenn abzehrende Krankheiten ihn komplizieren, sondern daß im Gegenteil dasselbe sich an anderen Körperteilen auf Kosten der Muskelsubstanz zu vermehren scheint.“ Ähnlich drücken sich Hayem und Leven aus. Da wir es vorwiegend mit Fällen zu tun hatten, bei denen erschöpfende Begleit- oder Folgekrankheiten vorlagen (Phthise und Ruhr), so vermögen wir zu diesen Behauptungen keine Stellung zu nehmen. Daß schwerster Skorbut mit ausgezeichneter Entwicklung des Fettgewebes verbunden sein kann, dafür haben auch wir unter unserem Material beweisende Fälle. Es verhält sich also der Skorbut der Erwachsenen in dieser Hinsicht ganz ähnlich wie der Skorbut des Kindes.

Die genannten Transsudatmengen erscheinen gering gegenüber den Befunden in anderen Fällen, wo sowohl in der Bauch-, wie in den Brusthöhlen über 1000 ccm oder gar mehrere Liter Flüssigkeit gefunden wurden (L 43, M 9, P 9, Q 24). Solche Fälle zeigten stets eine deutliche blutige Färbung der Flüssigkeit, die so stark werden konnte, daß sich reines Blut z. B. aus dem Herzbeutel (M 2, M 10) zu entleeren schien. Als Ursache dieser hämorrhagischen Beschaffenheit der Flüssigkeit konnte stets eine tuberkulöse Entzündung der serösen Häute nachgewiesen werden. Wir können nach dieser Richtung hin die Erfahrungen von

Sato und Nambu, die auch auf die Kombination mit Tuberkulose bei den stärker hämorrhagischen Exsudaten hinweisen, nur bestätigen. Doch betonen S. und N. nicht scharf genug, daß ohne Tuberkulose überhaupt keine hämorrhagischen Flüssigkeitsanhäufungen gefunden werden. Der exsudative Charakter der hämorrhagischen Flüssigkeit wird auch durch den reichlichen Fibringehalt derselben bezeugt. Die Komplikation mit Tuberkulose der serösen Häute fand sich in etwa $^1/_3$ aller Fälle (L 43, M 1, M 2, M 9, M 10, M 11, P 9, Q 24). Doch muß berücksichtigt werden, daß es sich vorwiegend um Türken handelte, die eine besondere Disposition zur Phthise aufweisen. Was die Verbindung der verschiedenen Formen von Höhlenwassersucht anbetrifft, so können in nicht mit Tuberkulose komplizierten Fällen alle Höhlen gleich stark betroffen sein (M 13), in anderen Fällen zeigt nur der Herzbeutel oder die Bauchhöhle Wassersucht, oder nur Brusthöhle und Herzbeutel. In den Fällen von Phthise ist ebenfalls eine isolierte tuberkulöse Erkrankung einer Höhle zu beobachten, z. B. des Herzbeutels (M 1), der Bauchhöhle (P 9), der Brusthöhle (M 9). Die Höhlenwassersucht ist also keineswegs immer eine allgemeine, wie man besonders nach den Schilderungen von Sato und Nambu glauben sollte. Worauf diese wechselnde Beteiligung der verschiedenen Höhlen in den nicht mit Tuberkulose komplizierten Fällen zurückzuführen ist, muß offen gelassen werden. Neben den allgemeinen Stoffwechselstörungen müssen lokale Gewebsdispositionen noch eine Rolle spielen.

Die mehr lokalisierten ödematösen Schwellungen der Haut leiten zu den subkutanen und tiefer gelegenen größeren Blutergüssen über, zu denen sie, wie oben erwähnt, räumliche Beziehungen haben (Tafel I). Diese tiefgelegenen Blutungen sind ein das klinische Bild ganz besonders beherrschendes Symptom. Sind sie es doch unzweifelhaft, welche die starken an Rheumatismus erinnernden Muskel- und Nervenschmerzen bedingen. Ihr Nachweis ist um so wichtiger, als sie oft das einzige Merkmal des bestehenden oder überstandenen Skorbuts darstellen. Sie fehlten in unseren Fällen nur zweimal, d. h. ebenso oft wie die Petechien, während die Zahnfleischveränderungen viel öfter fehlten. Wir dürfen daher diese Blutungen neben den Petechien als das wichtigste Symptom des Skorbuts bezeichnen. Will man anatomisch die Diagnose auf Skorbut stellen, oder besteht der Verdacht, daß bei rheumatischen Erkrankungen mit gleichzeitigen perifollikulären Hautblutungen Skorbut zugrunde liegt, so wird man eine genaue Durchforschung der Extremitätenmuskulatur auf frische oder alte Blutungen nicht unterlassen dürfen. Welche Gebiete dabei besonders zu berücksichtigen sind, soll noch gleich erörtert werden. Gibt es doch Fälle, in denen nur an einer einzigen der zu erwähnenden Prädilektionsstellen, z. B. am Kopfteil des

M. peroneus, Blutungen aufgefunden werden (M 2). Daß die unteren Gliedmaßen bevorzugt sind, wie alle Autoren, so auch Sato und Nambu betonen, die vor allem auf die Blutungen zwischen Gastrocnemius und Soleus hinweisen, ist sicher. Es waren befallen die Unterschenkel in etwa 80%, die Oberschenkel in etwa 60%, der Brustkorb in 20%, die oberen Gliedmaßen nur in 5% der Fälle. An den Becken- und Rumpfmuskeln haben wir in keinem Falle, an den Bauchmuskeln (in einem Falle am M. rectus abdominis) ganz selten Blutungen gefunden. Die Blutungen lassen sich einteilen in solche des Unterhautzellgewebes und des raumerfüllenden Fettgewebes, wie in der Kniekehle und in der Orbita, in solche der Faszien und Muskelscheiden, in solche der Muskelsubstanz selbst und endlich in solche der Gefäß- und Nervenscheiden. Unter diesen Blutungen stehen die Faszienblutungen an erster Stelle. Sie finden sich vor allem an den Faszien der Wadenmuskulatur, sowohl an den oberflächlichen, wie an den tiefer gelegenen (Tafel I, Fig. 7 u. 8*b*). Die Blutungen liegen zum Teil der Fascie auf, zwischen ihr und dem bedeckenden Unterhautfettgewebe, zum Teil in der Faszie selbst oder in dem lockeren die Muskelfaszien verbindenden Fettzellgewebe. Die intermuskulären, oft die ganzen Muskelbäuche überziehenden Infarzierungen des Gewebes bilden bis zu 1 cm dicke dunkelrote Schichten geronnenen Blutes. Am häufigsten sind die Faszien zwischen Gastrocnemius und Soleus und zwischen Soleus und Tibialis posticus befallen. Aber auch die oberflächliche Faszie des Gastrocnemius, die Faszie des Musculus tibialis anticus, die Scheide des Musculus vastus, besonders des inneren Bauches, die Scheide des Musculus sartorius, zumal in ihrem distalen Abschnitt, die Scheide des Bizeps und Semitendinosus und Semimembranosus. Ohne weiteres zeigt sich, daß die Beuger viel häufiger und viel stärker befallen sind als die Strecker. Das gilt auch für die relativ seltenen Fälle, in denen die Oberarmmuskulatur ergriffen ist. An Häufigkeit kommen dann die Blutungen des Fettgewebes, sowohl in der Subkutis, wie in den Gelenkkehlen. Sie sitzen mit Vorliebe auf der Kuppe der Wade, in der Kniekehle, auf dem Fußrücken. Überall bedingen sie eine Verfärbung des ganzen mit Blut infarzierten Gewebes. Das Blut ist fest geronnen, selten halb flüssig, wie bei Hämatomen. Das Gewebe schneidet sich oft wie weiches Holz, besonders bei älteren Blutungen, wo die Verfärbung beträchtlichere Grade erlangt hat. Es muß sich um eine mehr oder weniger diapedetische Blutung handeln, sonst wäre die gleichmäßige Durchtränkung der Gewebe mit Blut gar nicht zu verstehen. Oft ragen die atrophischen Fettgewebsinseln nur noch wie kleine tiefgelbe Inseln aus den dunkelroten Blutmassen hervor. Es ist begreiflich, daß die in dem Unterhautfettgewebe verlaufenden Nerven und Gefäße von den Blutmassen mit ummauert, fast erdrückt werden. Ob dabei auch selbständige Blutungen

an den Nerven- und Gefäßscheiden eine Rolle spielen, ist makroskopisch schwer zu sagen. Sehr viel leichter ist das an den großen Nerven, besonders dem Ischiadicus, festzustellen. Hier ist oft der ganze Nerv von seiner Austrittsstelle an der Gesäßfurche bis zur Kniekehle in eine bis mehrere Millimeter dicke Blutschicht eingehüllt. Gewöhnlich ist die Blutung an der Austrittsstelle und an der Stelle, wo der Nerv den Bizeps kreuzt, am stärksten, nimmt gegen die Kniekehle selbst wieder etwas ab, um dort, wo der Tibialis die Gefäßscheide, der Peroneus das Wadenbein kreuzt, wieder stärker zu werden. Der Nervus suralis kann für sich ganz in Blutmassen eingehüllt sein. Zwischen starker Gefäßfüllung der Scheide und ausgedehnter Blutung finden sich alle Übergänge. Das gleiche gilt in den selteneren Fällen stärkerer Miterkrankung der oberen Gliedmaßen für den Nervus brachialis. Am seltensten sind die Blutungen in der Muskulatur selbst. Hier sind nach unseren Erfahrungen die Muskeln in folgender Reihenfolge beteiligt: Gastrocnemius (Kopfteil), Peroneus (Kopfteil), Soleus (Kopfteil), Vastus internus (Sehnenansatz), Gastrocnemius (Sehnenansatz), Biceps femoris (Kopfteil und Sehnenansatz), Tibialis anticus (Kopfteil), Extensor hallucis longus (Kopfteil).

Diese fast gesetzmäßige Beschränkung der Blutungen auf den Kopfteil oder den Sehnenansatz der befallenen Muskeln führt von selbst zur Frage nach der Ursache dieser Blutungen. Daß es sich nicht um grobe Gefäßerkrankungen handeln kann, dafür spricht der infarzierende Charakter der Blutungen. Es muß sich um Blutungen aus den kleinsten Gefäßen bzw. den Kapillaren handeln. Die Lokalisation dieser Blutungen scheint aber nicht von einer besonderen lokalen Erkrankung bestimmter Gefäßbezirke abhängig zu sein. Vielmehr müssen wir, noch mehr wie bei der Haut, an mechanische disponierende oder adjustierende Einflüsse denken. Es sind vor allem die stärker belasteten Beuger und unter ihnen wieder diejenigen mit langen oder sehr kräftigen Sehnen, welche Scheidenblutungen oder gar Blutungen in der Muskelsubstanz selbst und dann vorzugsweise an den beiden Ansatzstellen des Muskelfleisches zeigen[1]). Immer wieder fällt einem die starke Durchblutung der Scheide des Schneidermuskels auf, der von den Türken bei der Einnahme der sitzenden Stellung mit unterschlagenen Beinen und dem Wiederaufstehen stark belastet wird, aber auch bei den anderen Nationen beteiligt gefunden wird. Auch dort, wo Muskelbäuche sich stärker aneinander vorbeischieben oder Zerrungen aufeinander ausüben, wie an der Wadenmuskulatur, treten die Blutungen mit Vorliebe auf. Lehnt auch v. Samson-Himmelstiern einen Einfluß mechanischer Momente ab, da

1) Die Abhängigkeit der Muskelblutungen von der Intensität der Muskelbewegungen wird auch von Tobler (l. c. p. 102) hervorgehoben.

sich die Kranken zu wenig bewegten, so sei demgegenüber auf die Tatsache verwiesen, daß Ozerje unter den Strafgefangenen in Prag (1844) bei den Schmieden und Wollkämmern hauptsächlich die Arme ergriffen fand. Das gleiche gilt für die Blutungen der Nervenscheiden. Solange der Ischiadicus unter der Gesäßmuskulatur liegt, ist er frei von Blutungen. Diese beginnen erst mit dem Austritt aus der Gesäßfurche. An den Überkreuzungsstellen des Nervus tibialis und peroneus mit den großen Gefäßen oder den Knochen machen sich die Blutungen stärker bemerkbar. Die rechte Extremität ist gelegentlich stärker befallen als die linke. Man muß allerdings berücksichtigen, daß es sich um chronische, häufiger wiederkehrende Reize, nicht um einmalige Traumen handelt. Saxl und Melka haben daher ganz Recht, wenn sie den Unterschied zwischen dem Skorbut und den hämophilen Diathesen, bei welch letzteren die kleinste Verletzung, das geringste Trauma zu stärkeren Blutungen führen kann, hervorheben. Nur dürfen sie aus dieser Verschiedenheit nicht schließen, wie sie es tun, daß beim Skorbut keine generelle, sondern nur lokale Gefäßumstimmungen vorliegen. Gewiß sind aus uns vorläufig unbekannten Gründen bestimmte Kapillargebiete wie die der Talgdrüsen und Haarfollikel mehr wie andere zur Blutung disponiert, aber es besteht daneben die allgemeine Verwundbarkeit des subkutanen und intermuskulären Fettgewebes sowie der submukösen Gewebsschichten, so daß für das Auftreten der Blutungen an bestimmten Stellen die mechanischen Momente nicht außer Rechnung gesetzt werden dürfen. Will man in all diesen auffälligen Lokalisationen keinen mechanischen Einfluß wiedererkennen, so muß man nach anderen Erklärungen suchen. Das Nervensystem scheidet so gut wie sicher aus. Irgendeine regionäre Bindung der Blutung an die Verteilung bestimmter Nerven ist nicht festzustellen. Bei der meist sehr schweren Durchblutung der Scheide des Ischiadicus sollte man an ganz andere Beteiligung der Muskulatur denken, falls man von solchen Blutungen an den Nerven die Muskelblutungen abhängig machen wollte, was allerdings schon deswegen nicht gut geht, weil die Nervenblutungen ganz fehlen können. Werden solche doch nur in der Hälfte aller Fälle gefunden. Viel näher liegt eine andere Annahme, daß etwaige thrombotische Prozesse mit den Blutungen etwas zu tun haben könnten. Auf die relative Häufigkeit der Thrombenbildung beim Skorbut haben schon die früheren Schriftsteller hingewiesen. Allerdings ist Hayems Angabe über das Auftreten weißer dicker, elastischer Blutgerinnsel als Folge der Herzschwäche, in denen er wie Leven sogar die Todesursache erblickt, als ein damals noch herrschender Irrtum über die Bedeutung der, wie wir jetzt wissen, postmortalen Gerinnsel anzusehen. Lasègue und Legroux haben jedoch richtige Blutpfröpfe, die allerdings an der Wand der Venen nicht

festhafteten, in den Muskelvenen der unteren Gliedmaßen, Brouardel einen Fall von völliger Obliteration in den Schenkelvenen beschrieben. Sie führen darauf die verlangsamte Resorption der Blutungen zurück. Sato und Nambu tun ihrer keine besondere Erwähnung. Wir selbst sehen in diesen skorbutischen Thrombosen ein besonderes bemerkenswertes Beispiel für die marantische Abscheidungsthrombose. Die früheren Autoren glauben aus der Häufigkeit der Thrombenbildung auf eine erhöhte Gerinnbarkeit des Blutes schließen zu dürfen, die allerdings in einem unlösbaren Widerspruch zu der starken Neigung des Gefäßsystems zu Blutungen zu stehen schien. Heute, wo wir wissen oder annehmen dürfen, daß Thrombose und Fibringerinnung zwei ganz verschiedene Prozesse sind, woran trotz der Einwände von Klemensiewicz festzuhalten ist, sind uns diese Tatsachen nicht mehr so unerklärlich. Wir glauben bestimmt, daß die große Zirkulationsschwäche, die fast ängstliche Ruhestellung der Gliedmaßen die Hauptbedingungen für das Zustandekommen der skorbutischen Thromben darstellen. Doch wollen wir in keiner Weise bestreiten, daß auch Änderungen im kolloidalen System des Blutplasmas die Agglutination der Blutplättchen begünstigen können, oder daß eine absolute Vermehrung derselben den Eintritt der Thrombose erleichtert. In Blutpräparaten haben wir uns wohl von der relativ großen Zahl, aber nicht von einer Überzahl der Blutplättchen überzeugen können. Natürlich ist auch an Gefäßwandveränderungen zu denken. Die in Bestätigung der Hayemschen Angaben festgestellten Verfettungen der Endothelzellen der kleinen Gefäße lassen ähnliche dystrophische Störungen auch für die größeren Venen annehmen. Aber einmal sind diese Verfettungen zu gering, andererseits erklären sie uns in keiner Weise die Lokalisation, die nur in den Zirkulationsstörungen eine befriedigende Lösung findet. Jedoch muß ein Punkt noch berücksichtigt werden. Alle diese skorbutischen Thromben könnten schließlich nichts anderes sein, als aus dem durchbluteten Gewebe fortgeleitete Thrombosen, so daß also die Blutungen der Muskulatur nicht die Folge der Thrombosen, sondern diese die Folgen der Blutungen wären. Um zu zeigen, daß keines von beiden zutrifft, müssen wir erst sehen, wo die Thromben sich am häufigsten finden. Deutliche Thrombosen größerer Gefäßstrecken wurden in $^1/_3$ aller Fälle gefunden (L 43, M 9, M 10, M 11, M 13, Q 24, Q 27, N 3). Bevorzugt waren die Venen des Unterschenkels, die Vena tibialis postica, die Vena poplitea. Dann kam die Vena femoralis, Vena iliaca, Vena cava inferior, rechtes Herzohr. Diese Häufigkeitsskala könnte den Verdacht, daß es sich nur um eine aszendierende Thrombose handelt, verstärken. Aber eine genaue Analyse der gefundenen Thromben gibt sofort ein anderes Bild. Es ließ sich zeigen, daß sich die Thrombosen als diskontinuierliche Thrombenbildungen entwickeln. So konnte man einen weißen

Blutpfropf an der Teilungsstelle der Cava inf., den zweiten dicht oberhalb des Poupartschen Bandes, oder den oberen dicht unterhalb des Poupartschen Bandes am Klappensystem, den zweiten dicht oberhalb des Gefäßschlitzes ebenfalls klappenständig, oder schließlich eine ganze Reihe klappenständiger Thromben in der Poplitea und ihren Verzweigungen finden, ein schlagender Beweis gegen die kontinuierliche Entstehung. Erst allmählich bei weiterer Verlegung der Lichtung durch die weißen Thromben werden die zunächst noch freien Zwischenstücke mit roten Stillstandsthromben ausgefüllt. Besonders lehrreich für die Genese dieser Thromben war ein Fall (M 10), wo neben einer diskontinuierlichen Thrombose der Cava inf. und Vena iliaca sin. gleichzeitig eine frische Thrombose der linken Nierenvene bestand. Freilich können wir nicht ausschließen, daß hier einer der selteneren Fälle retrograder Embolie der Nierenvene vorliegt. Aber wir können unsere Behauptung, daß die Muskel- und Muskelscheidenblutungen nicht die eigentliche Ursache der Thrombosen sind, auch mit negativen Befunden stützen. Schon oben erwähnten wir Fälle von isolierter Thrombose der großen Kniegelenks- (N 3), Schenkel- und Beckenvenen, bei denen Thrombosen der Unterschenkelvenen fehlen können. Auch sieht man hochgradige Durchblutungen des Unterhautfettgewebes und der Wadenmuskulatur ohne jede Spur von Thrombose der Vena saphena minor oder der Vena tibialis postica. Wir glauben uns also überzeugt zu haben, daß die Thrombosen indirekt durch die Blutstromverlangsamung entstehen, welche natürlich durch die Kompression der subkutanen und intermuskulären Venennetze seitens der Blutungen mitbedingt wird. Daß von solchen Thromben aus gelegentlich Infarkte in den Lungen (N 3) und bei offenem Foramen ovale auch in anderen Organen, besonders der Milz (Q 27, N 3) entstehen können, ist schon von früheren Untersuchungen her bekannt.

Auch die Frage nach der etwaigen Abhängigkeit der skorbutischen Blutungen von den Thromben muß verneint werden. Die Thrombose könnte wohl die Entstehung der Blutungen begünstigen. Aber eine Abhängigkeit anzunehmen verbietet die eigenartige Lokalisation der Blutungen. Man würde viel allgemeiner Stauungsinfarzierungen erwarten müssen, wenn die Thrombosen ausschlaggebend wären. Aber ein kurzer Blick auf unser Material zeigt schon, daß die starken Blutungen keineswegs mit den Thrombosen zusammenfallen, sondern eine völlige gegenseitige Unabhängigkeit besteht.

So kommen wir also wieder auf mechanisch ausgelöste, in einer abnormen Gefäßdurchlässigkeit begründete, anscheinend diapedetische Entstehung der Blutungen zurück. Auffallend ist allerdings eines, nämlich die immer wieder beobachtete Keilform der Blutungsherde in der Muskulatur. Hier liegt der Gedanke an eine arterielle Gefäßzerreißung

oder Gefäßverlegung sehr nahe. Möglich wären ja solche Gefäßkompressionen durch die Blutungen in den Muskelscheiden. Andererseits gewinnt man den Eindruck, daß die Scheidenblutungen sekundär auf die Muskulatur übergreifen können und dann dem Gefieder der Muskulatur entsprechend keilförmige Infarzierungen bedingen.

Noch verwickelter werden die Bilder, wenn es sich um die Mischung frischer und älterer Blutungen handelt, auf die jetzt noch genauer einzugehen ist. In der Mehrzahl unserer Fälle fanden sich neben frischen Blutungen ältere Veränderungen, kenntlich an ihrer mehr rotbräunlichen oder gar rostbraunen Farbe (Tafel I, Fig. 8 *b*). Seltener fanden sich solche alten Blutungen allein. Die Rezidivfähigkeit der Blutungen muß also eine sehr große sein. Jede stärkere Infektion, jede schwächende Organkrankheit, die sich bei einem alten Skorbutiker entwickelt, gibt Veranlassung zu neuem Aufflackern der skorbutischen Blutungen. Wir werden Gelegenheit haben, auf diese skorbutischen Nachkrankheiten noch genauer einzugehen. Hier sei nur betont, daß die älteren Blutungen nicht nur durch die charakteristischen Verfärbungen, sondern auch durch die Verhärtungen der betroffenen Fettgewebe ausgezeichnet sind. Diese machen ganz den Eindruck einer reparatorisch-reaktiven Schwiele. Durch solche Verhärtungen, z. B. des Kniekehlenfettgewebes, kann die Extremität in der von den Kranken von selbst eingenommenen Beugestellung förmlich fixiert werden. Diese Verhärtungen des subkutanen und sonstigen Fettgewebes und der Muskelscheiden bedingen weiterhin eine fortschreitende Inaktivitätsatrophie der besonders stark fixierten Muskeln. Solche Atrophien sind daher an der Wadenmuskulatur besonders häufig. Die Blutungen in der Muskulatur selbst führen mit zunehmendem Alter zur Bildung bräunlicher, trocken aussehender, bald brüchiger, bald mehr derber Herde. Sehr auffällig sind auch gewisse graurötliche Marmorierungen, z. B. im Bereich des Gastrocnemius, die wohl auf partielle Nekrosen und frische Blutungen zurückgeführt werden müssen.

Fügen wir schließlich noch hinzu, daß bei ausgedehnten Blutungen im Bereich der Gliedmaßen an den regionären Lymphknoten, z. B. der Leistenbeuge, sehr deutliche Schwellungen mit dunkelroter bis rostbrauner Fleckung der Schnittfläche zu beobachten sind, die man wohl auf Blutresorption zurückführen darf, so wären alle mit den skorbutischen Ekchymosen im Zusammenhang stehenden morphologischen Veränderungen erschöpft. Wie es sich mit den chemischen Folgen so ausgedehnter Blutungen, mit der Gallenfarbstoffbildung und mit der Urobilinurie verhält, kann aus den anatomischen Befunden allein nicht festgestellt werden.

An die Petechien und Ekchymosen schließt sich als dritte Gruppe die der periostalen und Gelenkblutungen an (Tafel I, Fig. 9, Tafel II, Fig. 10 u. 11). Damit berühren wir ein Kapitel, welches in der Dis-

kussion über die Verwandtschaft von Möller-Barlowscher Krankheit und Skorbut der Erwachsenen eine besonders wichtige Rolle gespielt hat. Wir verweisen diesbezüglich auf die Ausführungen in der Abhandlung von Hart und Lessing. Sind wir auch der Ansicht, daß durch Fraenkels Beobachtungen skorbutischer Knochenveränderungen am Skelett eines 7jährigen Knaben diese Frage in positivem Sinne gelöst ist, so wird man doch die Forderung von Hart und Lessing als berechtigt anerkennen, daß möglichst durch Untersuchungen an Erwachsenen die Gleichheit von Skorbut und Möller-Barlowscher Krankheit festgestellt wird. Nun verfügen wir über mehrere Fälle, in welchen die für Möller-Barlow charakteristischen Blutungen an der Knochenknorpelgrenze der Rippen in gleicher Weise wie dort ausgebildet waren (P 28, N 28, Q 27). Leider war das Alter der betreffenden bis auf einen Fall, Q 27 (Deutscher, 29 Jahre), nicht festzustellen, auch bei dem eigenen Aussehen der fremden Nationalität viel schwerer abzuschätzen. In einigen Fällen waren die unteren Rippen allein (P 34) oder hauptsächlich 5.—6. Rippe, Q 27, oder die unteren mit alten und frischen Blutungen an den Knochenknorpelgrenzen, die oberen nur mit frischen bedeckt (P 28) (Tafel II, Fig. 11). Oder es waren alle Knochenknorpelgrenzen gleichzeitig schwer erkrankt, aber auch dann zeigten die unteren die Veränderungen am ausgeprägtesten. Über den periostalen Blutungen bestanden Ablösungen des Periost, die auf mehrere Zentimeter Länge eine Bloßlegung der knöchernen Rippenenden bedingten, so daß diese wie mazeriert in den schlaffen durchbluteten und mit bröcklichem und schmierigem Material gefüllten Periostsack hineinragten. Infolge der Durchtrennung der Knochenknorpelgrenze kann das Brustbein gegen die Wirbelsäule förmlich zurückgesunken sein. Damit bestätigen wir nur die Schilderungen der früheren Autoren (s. v. Samson-Himmelstiern und Wilh. Koch). Daß aber auch mikroskopisch ähnliche Verhältnisse wie bei der Möller-Barlowschen Krankheit vorliegen, wird später gezeigt werden [1]). Jedenfalls entsprechen diese nur bei bestimmten, anscheinend mehr jugendlichen Individuen auftretenden, besonders die unteren Rippen betreffenden Veränderungen ganz den Vergleichsbefunden zwischen Rachitis der kleinen Kinder und Osteomalazie der Erwachsenen, bei der Pommer und Schmorl ebenfalls für jugendliche Personen rachitisähnliche Veränderungen nachweisen konnten. So nimmt es uns nicht Wunder, daß wir gelegentlich bei Erwachsenen den Möller-Barlowschen pseudorachitischen Rosenkranz finden. Während hier die Übereinstimmung zwischen Möller-Barlow und Skorbut eine sehr weitgehende ist, fehlt diese in bezug auf das übrige Skelett. Wie schon von Looser ausführlich auseinandergesetzt, sind es eben die ganz verschiedenen ana-

1) p. 53, dort auch Genaueres über die einzelnen Fälle.

tomischen und funktionellen Bedingungen, welche beim Kinde die schweren Störungen an der Epiphysengrenze hervortreten, beim Erwachsenen mit fehlendem oder nahezu fehlendem Epiphysenknorpel vermissen lassen. Das lange Andauern der Wachstumsperiode an den Rippen, besonders den unteren, läßt die Ausnahmestellung derselben verständlich erscheinen. Inzwischen fehlen Veränderungen anderer Knochen nicht völlig. Auf Durchschnitten durch die Epiphysen der Tibia und des Femur sahen wir dort, wo noch Spuren von Epiphysenknorpelresten vorhanden waren, an der Diaphysenseite eine mehrere Millimeter breite zackige Rötung des Fettmarkes, allerdings ohne eigentliche Blutungen (M 9). Über die histologischen Befunde dieser skorbutverdächtigen Veränderungen werden wir weiter unten berichten. Wir sahen ferner subperiostale Blutungen und gerade auch da, wo sie bei der Möller-Barlowschen Krankheit gefunden werden, d. h. in dem Epiphysengebiet oder über der Diaphyse des Unterschenkels, zumal der Tibia (Q 24). Das Periost kann dabei durch die Blutschicht direkt abgehoben, der Knochen ganz entblößt sein (Tafel I, Fig. 9), oder das Periost ist infolge der Durchblutung sehr leicht abziehbar geworden (N 13, P 9, P 34, M 10). Aber auch am Femur fanden wir subperiostale Blutungen, in einem Falle bis zu $2^1/_2$ mm dick. Hier saß dieselbe unter dem Vastus und hatte dicht oberhalb der Epiphyse eine völlige Lösung des Periosts bedingt (N 13). Die Blutungen greifen auch auf die Gelenke, besonders das Kniegelenk, über. Die Stärke der Blutungen in den Kniegelenken wechselt sehr. Bald ist nur der Bandapparat betroffen und bei älteren Blutungen rostbraun gefärbt, bald die Synovia, besonders an dem Knorpelüberzug und in den Recessus, bald enthält auch die Gelenkhöhle selbst größere Mengen reinen Blutes oder Flüssigkeit (Tafel II, Fig. 10). Oft ist der Inhalt noch rein blutig gefärbt, während die Synovia schon ausgesprochen bräunliche oder rostbraune Färbungen aufweist. Die Erkrankung war in der Regel doppelseitig. So schwere Veränderungen, wie sie Sato und Nambu beschreiben, nämlich völlig Ablösung der Gelenkknorpel haben wir nicht beobachtet. An anderen Gelenken sind uns Blutungen nicht aufgefallen.

Überblicken wir noch einmal die Skelettveränderungen in unseren Fällen, so sind sie zwar nicht regelmäßig zu finden, aber doch reichlich genug, um für die Beurteilung der Frage nach der Identität von Möller-Barlowscher Krankheit und Skorbut neue Beweise im bejahenden Sinne beizubringen. Wir müssen uns auf Grund der erhobenen Befunde (Blutungen und Lösungen der Knochenknorpelgrenze der Rippen, subperiostale Blutungen und Periostlösungen des Epi- und Diaphysengebiets der langen Röhrenknochen) ganz den treffenden Ausführungen von Looser anschließen, welcher allein auf Grund der in der älteren Skorbutliteratur niedergelegten Beschreibungen die Identität der beiden Krankheiten

behauptete. Wie weit die Anschauung einer primären Knochenmarksveränderung, wie sie von Fraenkel, Hart und Lessing für die Möller-Barlowsche Krankheit angenommen wird, auch für den Skorbut zutrifft, kann erst bei Schilderung der mikroskopischen Befunde erörtert werden. Was den Skorbut der Erwachsenen anbetrifft, so haben wir bei unseren Untersuchungen der Knochen, die leider aus rein technischen Gründen nicht so ausgedehnt werden konnten, wie wir es wünschten, von den Knochenknorpelgrenzen der Rippen und den Rippen selbst abgesehen, nichts von einer auffälligen Knochenbrüchigkeit festgestellt. Weder fanden wir Spontanfrakturen, noch zeigten Knochen und Knochenmark (untersucht wurden Brustbein, Ober- und Unterschenkel) besondere Veränderungen. Wir fanden vorwiegend Fettmark, gelegentlich von roten Herden durchsetzt. Eigentliche makroskopisch erkennbare Markblutungen kamen uns nicht zu Gesicht. Doch müssen wir bei dem geringen Material mit unserem Urteil sehr zurückhaltend sein. Die Deutung des roten oder gelben Markes wurde auch dadurch erschwert, daß wir über das Alter der Verstorbenen nur ausnahmsweise etwas in Erfahrung bringen konnten. Jedenfalls zeigen unsere Fälle, daß beim Skorbut eine Veränderung des Knochenmarks, besser gesagt des Endostes in den ausgewachsenen Knochen nicht besteht. Das nimmt uns auch nicht Wunder. Wenn der Skorbut in einer Ernährungsstörung besteht, welche durch eine kolloidchemische Umstimmung des Blutes oder der Gefäßwände einen abnorm leichten Austritt des Blutes aus den Gefäßen auf Grund vorwiegend mechanischer Beeinflussung gestattet, so wird das in eine feste Knochenschale eingehüllte Fettmark der Röhrenknochen Erwachsener vor solchen traumatischen Einflüssen besser geschützt sein als das blutreiche Mark der für Dehnungen, Zerrungen und Kompression viel empfänglicheren Knochen kleiner Kinder. Über die von früheren Autoren geschilderte Knochennekrose, Sequesterbildungen, Eiterungen, Kallusbildungen (s. Looser) haben wir uns aus Mangel an derartigen Beobachtungen kein Urteil bilden können.

Als vierte Gruppe skorbutischer Blutungen reihen sich die der Schleimhäute an, unter denen diejenige des Zahnfleisches an erster Stelle stehen (Tafel III, Fig. 12 u. 13). Allerdings muß die Auffassung, als ob die Zahnfleischblutungen ein regelmäßiges oder gar das wichtigste Symptom des Skorbuts darstellen, fallen gelassen werden. Schon ältere Autoren betonen die Inkongruenz zwischen schweren Allgemeinsymptomen des Skorbuts und lokalen Erkrankungen des Zahnfleisches sowie umgekehrt. Wir fanden Zahnfleischveränderungen in etwa 60% der Fälle, darunter nur in $^1/_5$ der Fälle wirklich schwere Veränderungen[1]).

1) S. dazu die ähnlichen Beobachtungen von W. Tobler (l. c. p. 70 und 93). Die Anfangsstadien einfacher Schwellung ohne Hyperämie, wie sie

Sind auch diese Zahnfleischveränderungen am Lebenden viel besser zu beurteilen, da die kadaverösen Umfärbungen fehlen, so lassen sich doch gewisse Typen herausheben. Die häufigste Veränderung ist eine dunkle, oft direkt schwarzrote Färbung des Zahnfleischsaumes, der gleichzeitig eine Schwellung und Lockerung aufweisen kann. Man gewinnt den Eindruck, daß diese Umfärbung auf einer stärkeren Blutfülle und auf diapedetischen Blutungen bzw. Blutpigmentierungen beruht. Auch der oft reichlich vorhandene Zahnstein zeigt solche grauschwärzliche schmutzige Färbungen. Die Lockerung des Zahnfleisches ist wohl auf eine durch Blutungen bedingte mehr oder weniger starke Abhebung desselben bzw. des zugehörigen Periostes vom Zahnhals und Alveolarrand zurückzuführen. Ob diese Blutungen und Periostabhebungen durch eine krankhafte Veränderung der Alveolarwand ähnlich derjenigen an der Knorpelkochengrenze der Rippen begünstigt oder ausgelöst wurden, wird noch bei den mikroskopischen Untersuchungen zu diskutieren sein. Es entspricht dieses Stadium wohl den klinischen Erscheinungen erhöhter Vulnerabilität des Zahnfleisches, welches beim Reiben desselben leicht blutet (Stomatopathia scorbutica). Sind diese Blutungen sehr reichlich und lösen sie starke Reaktionen aus, so haben wir es mit einer Stomatitis scorbutica reparativa zu tun (Tafel III, Fig. 13).

Aus dem Stadium hämorrhagischer Diathese entwickeln sich die verschiedenen Formen der Geschwürsbildung, der infektiösen Entzündung, der Stomatitis scorbutica im engeren Sinne und des gangränosen Zerfalls. Die einfachen Geschwüre mit bald eitrigen, oder, dem festen Anhaften nach zu urteilen, bald mehr fibrinösen sogenannten diphtherischen Belägen und hochroten Rändern sitzen vor allem über den Zahnhälsen, die durch die fortschreitende Zerstörung und Abhebung der bedeckenden aufgelockerten Schleimhaut bis tief hinab zur Wurzel freigelegt werden. Die freigelegten Zahnflächen sind mit schmierigen gelegentlich inkrustierten, wie Zahnstein aussehenden Massen bedeckt. Welcher Natur diese Geschwürsprozesse sind, insbesondere welche Ätiologie ihnen zugrunde liegt, kann nur die mikroskopische Untersuchung entscheiden. Kommt es in diesem Stadium zur Besserung des skorbutischen Zustandes, so können die geschwürigen Prozesse zum Stillstand kommen und die entstandenen Defekte durch Granulationsgewebe ausgefüllt werden. Da die Interdentalpapillen am wenigsten zerstört zu sein pflegen, so bilden sie bei den nun einsetzenden Wucherungsprozessen förmliche zungen- und warzenförmige Fortsätze, die sich zwischen den Zähnen bis zu $^2/_3$ des Zahnkörpers emporschieben, stark gerötet sind, leicht bluten und auch an der Leiche eine bald rote, bald schmutziggraue Färbung zeigen. Die eben beschrie-

dieser Autor beschreibt, sahen wir an den Leichen nicht. Dazu waren die Fälle wohl zu weit vorgeschritten.

benen einfachen Geschwürsbildungen steigern sich zu direktem, jauchigem Zerfall in den besonders vorgeschrittenen Fällen (Tafel III, Fig. 12). Das Zahnfleisch wandelt sich in eine pulpöse, äußerst stinkende, direkt gangränöse Masse um, durch deren Zerfall nicht nur die Zähne bis zum Rand der Alveole, sondern der Kieferknochen selbst auf weite Strecken freigelegt werden. Es handelt sich dabei um ähnliche periostale Abhebungen wie an den Röhrenknochen, nur mit dem Unterschied, daß das Bild durch die schnell einsetzende sekundäre Infektion im Sinne einer gangräneszierenden Entzündung wesentlich beeinflußt wird, ähnlich wie wir es bei der Phosphorperiostitis sehen. Daß bei diesen jauchigen Formen fusiforme Bazillen und Mundspirochäten, also die Erreger der Zahnfäulnis eine hervorragende Rolle spielen, ist durch frühere Untersucher, besonders Babes, festgestellt worden. Herr Kollege Babes hatte die Freundlichkeit, an unserem Material, für dessen bakterioskopisch-mikroskopische Untersuchung uns während unserer Tätigkeit in Bukarest selbst keine geeigneten Hilfsmittel zur Verfügung standen, solche Untersuchungen auszuführen, die eine volle Bestätigung seiner früheren Angaben brachten. Seitdem wir durch die Untersuchungen von Buday wissen, daß die Mischinfektion von Spirochäten, fusiformen Bazillen und Kommabazillen für die Mehrzahl der gangränösen Prozesse der Mund- und Rachenschleimhaut (Noma, Angina Vinzenti, Zahnkaries) sowie der Atmungsorgane ätiologisch in Betracht kommt, nimmt es uns nicht Wunder, daß auch bei der skorbutischen Gangrän die gleichen Erreger gefunden werden und daß mit Skorbut echte Noma verbunden sein kann. Allerdings glaubt Babes für die verschieden lokalisierten Gangränformen auch noch verschiedene Arten von Mundspirochäten verantwortlich machen zu müssen. Dafür scheinen die neueren Untersuchungen über die Spirochaete pyorrhoica, die sich auch von den anderen Spirochaeten unterscheidet, zu sprechen. Jedenfalls spielen unserer Ansicht nach die gangränösen Prozesse nur die Rolle sekundärer Infektion, dürfen also keinesfalls in dem Sinne gedeutet werden, als ob der Skorbut eine von der Wundinfektion ausgehende Sepsis hämorrhagischen Charakters wäre. Dagegen spricht schon der negative Befund der Schleimhautveränderungen bei sonstigem, schwerem Skorbut. Es erübrigt sich daher auch, die Annahme des infektiösen Charakters des Skorbuts, wie sie von verschiedenen Autoren gemacht worden ist, eingehend zu widerlegen. Die künstliche Erzeugung skorbutischer Zustände beim Tier, wie sie vor allem Holst und Fröhlich, dann auch Hart und Lessing gelungen sind, sprechen klar genug gegen jede Infektionstheorie.

Wir müssen vielmehr annehmen, daß von gleich zu erwähnenden Ausnahmen abgesehen, die Infektion des Zahnfleisches eine ganz lokale bleibt. Dann erhebt sich aber die Frage, wie sie zustande kommt, warum

sie bald in so schwerer Form auftritt, bald ganz fehlt. Damit berühren wir die Pathogenese der Zahnfleischveränderungen überhaupt. Wir können die erst von Looser wieder hervorgehobene Tatsache, daß dieselben sich nur dort einstellen, wo auch Zähne vorhanden sind, das Zahnfleisch also bis zu dem gefäßreichen zarten „Saum" voll entwickelt ist und allen mechanischen Erschütterungen und Reizungen beim Kauakt ausgesetzt werden muß, voll bestätigen. Am regelmäßigsten ist das Gebiet der Schneidezähne befallen. Das gilt jedoch nur für die einfachen Schwellungen, Blutungen und Geschwürsbildungen. Die gangränös pulpöse Umwandlung des Zahnfleisches sehen wir hauptsächlich an dem Gebiet der Molaren. Ein wesentlicher Unterschied zwischen Ober- und Unterkiefer war an unserem allerdings immer noch kleinen Material nicht festzustellen. Die klinische Beobachtung kann da zuverlässigere Daten geben. Ob etwa bestehende Karies der Zähne die sekundäre Infektion der mechanisch gereizten, durchbluteten, den Alveolen angrenzenden Partie des Zahnfleisches begünstigt, können wir ebenfalls aus Mangel an größeren Zahlenreihen nicht entscheiden. Jedenfalls sind um kariöse Zahnreste herum die Veränderungen oft allein oder am schwersten ausgeprägt. Schon lange weiß man, daß man durch Entfernen solcher Zahnreste oder durch Ausziehen solcher Zähne überhaupt die skorbutischen Entzündungen zum Schwinden bringen kann [1]).

Ferner ist bekannt, wie wir es mehrfach gesehen, daß die gangränösen Zerfallsprozesse nicht nur auf die den Alveolarfortsatz bedeckende Schleimhaut beschränkt bleiben, sondern zum Teil auf die Wangenschleimhaut, vor allem aber auf den harten Gaumen übergreifen. Die faulige Entzündung ließ die betroffene Schleimhautpartie als schmutzig, schwärzlich gefärbte, dicke, beetförmig oder polsterartig erhabene weiche, oft schmierige, bald auch festere schorfartige Massen hervortreten, welche durch lebhaft gerötete Demarkationssäume von der gesunden Schleimhaut abgegrenzt wurden und die von ihnen umschlossenen Zähne fast vollständig einhüllen konnten. Besonders bemerkenswert war ein Fall, wo sich die Entzündung vom Alveolarfortsatz des Oberkiefers (durch den Oberkieferknochen?) auf die Oberkieferhöhle fortgepflanzt hatte. In dem hier befindlichen jauchigen Inhalt fanden sich gleichfalls Spirochäten und fusiforme Bazillen.

Ehe wir auf die sonstige, in gewissem Sinne metastatische Gangränform beim Skorbut zu sprechen kommen, muß hier eine Frage gestreift werden, die allein durch die klinische Beobachtung ihrer Lösung näher gebracht werden kann, nämlich die nach den Beziehungen der skorbutischen Zahnfleischerkrankungen zu der einfachen nicht skorbutischen ulzerösen

1) S. a. die Beobachtungen von Tobler (l. c. p. 73) an skorbutischen Kindern.

Stomatitis und zur Alveolarpyorrhoe. Dabei soll von der toxischen Form der Stomatitis natürlich ganz abgesehen werden. Die einfache ulzeröse Stomatitis haben wir an unserem sonstigen Leichenmaterial nicht bewußt zu Gesicht bekommen. Allerdings müssen wir gestehen, daß wir die Mundhöhle nicht so genau wie bei den Skorbutfällen untersucht haben. Immerhin wäre es denkbar, daß die einfache ulzeröse Stomatitis durch irgendwelche Nährschäden in ihrer Entstehung begünstigt wird. Oder es handelt sich um Infektionen mit besonders virlulenten Spirochäten, die vielleicht bei Plaut-Vinzentscher Angina herangezüchtet nun auf allerlei Wegen auf andere Individuen übertragen werden. Ob kariöse oder unregelmäßig stehende Zähne, ob regelwidrige Stellung der Kiefer die Entwicklung einer ulzerösen Stomatitis erleichtert, alles das kann nur durch klinische Beobachtungen an einem großen Material festgestellt werden. Noch schwieriger liegt die Frage der Ätiologie bei der Alveolarpyorrhoe. Daß auch diese durch Spirochäten und fusiforme Bazillen verursacht wird, war nach Analogie mit den skorbutischen Erkrankungen anzunehmen. Die Untersuchungen von Kolle u. a. haben anscheinend den Beweis erbracht[1]). Der große Unterschied zwischen Alveolarpyorrhoe und einfacher, sowie skorbutischer ulzeröser Stomatitis ist die „Unheilbarkeit" der ersteren. Alle Mittel, welche die ulzeröse Stomatitis in kürzester Zeit verschwinden lassen, alle Änderungen der Ernährung, welche den Skorbut im günstigen Sinne beeinflussen, bleiben der Alveolarpyorrhoe gegenüber machtlos. Der Gedanke, daß bestimmte Diathesen (Diabetes, Cholelithiasis usw.) der Alveolarpyorrhoe zugrunde liegen und ihre Unheilbarkeit bedingen könnten, mußte fallen gelassen werden, nachdem uns von erfahrenen Praktikern versichert worden ist, daß keine sicheren Beziehungen zu derartigen konstitutionellen Leiden festgestellt werden können. So bleibt schließlich nur eine lokale Gewebsdisposition (Weichheit der Alveolarwandungen, Reizbarkeit des Zahnfleisches, oder abnorme Reizung durch Zahnstein oder eine besondere Infektion) übrig.

Von besonderem Interesse sind nun die „metastatischen" Erkrankungen nach skorbutischer Zahnfleischgangrän. Hierunter verstehen wir die Infektion abwärts gelegener Teile der Atmungs- und Verdauungswege. Daß es bei schwerer skorbutischer Gangrän zu Aspirationspneumonien und Lungengangrän kommen kann, brauchen wir nicht besonders zu betonen. In unseren Fällen fanden wir wiederholt Schluckpneumonie, dagegen keine ausgesprochene Gangrän. Bemerkenswert sind die Metastasen im Verdauungskanal. Einmal handelte es sich um eine typische nekrotisierende Angina, von der es allerdings zweifelhaft bleiben

1) Kümmel, Ätiologie und Therapie der d. Alveolarpyrrhoe. Zahnärztliche Rundschau 1918, Nr. 18 und 19.

mußte, ob sie nicht unabhängig von jeder Zahnfleischveränderung als skorbutische Angina entstanden war. Dagegen blieb die Beziehung zur Stomatitis gangränosa nicht zweifelhaft in den sehr seltenen Fällen, wo sich im Magen, im Dünn- und Dickdarm umschriebene linsengroße und etwas größere, im ersten Augenblick an verschorfte typhöse Schwellungen erinnernde Veränderungen der Schleimhaut fanden (Tafel III, Fig. 14). War auch die Art des Schorfes, seine relative Mächtigkeit, seine Färbung ähnlich der bei Typhus abdominalis, so machte doch die unregelmäßige, zerstreute Lokalisation über Magen, Dünn- und Dickdarm, sowie das Freibleiben der Peyerschen Haufen, auch die starke hyperämische Randzone um die Herde, endlich das Fehlen aller typhösen Schwellung an den lymphatischen Gebilden stutzig. Freilich war die verschorfende Entzündung allem Anschein nach mit Vorliebe an den lymphatischen Knötchen lokalisiert, aber doch nur an einzelnen. Man konnte von einer disseminierten follikulären gangränösen Enteritis reden. In der Tat bestanden die Herde aus einer nekrotisierten schmutziggrau bis gallig gefärbten Masse, die den pulpösen Wucherungen des Zahnfleisches ähnlich sah. Die später folgende mikroskopische Untersuchung wird zeigen, daß in der Tat eine Art lokale Noma mit allen charakteristischen Spirochäten- und Bakterienbefunden vorlag. Also handelt es sich um Defensivprozesse, die durch verschlucktes Material von der Mundhöhle aus erregt worden waren, d. h. um richtige Metastasen. In diesen Fällen bestand an den Tonsillen keine Veränderung. Daß bei gewöhnlicher Plaut-Vinzentscher Angina ganz ähnliche „metastatische“ Herdbildungen an der Darmschleimhaut vorkommen und auch klinisch ein typisches Bild vortäuschen können, davon hat sich der eine von uns selbst schon vor Jahren in Freiburg unter dem Friedensmaterial überzeugen können.

Sind nun mit diesen nach unserem Material sehr seltenen „metastatischen“ Entzündungen die skorbutischen Erkrankungen des Magen-Darmkanals erschöpft? Nein. Neben diesen streng genommen gar nicht skorbutischen Erkrankungen, sondern Sekundärinfektionen, man möchte sagen neben diesen skorbutischen Veränderungen II. Ordnung, gibt es rein skorbutische Schleimhautblutungen, skorbutische Veränderungen I. Ordnung, neben der Enteritis scorbutica die skorbutische Enteropathie, die sich in ähnlichen Petechien der Schleimhaut äußert, wie wir sie sonst an der Haut zu finden gewohnt sind (Tafel III, Fig. 15).

Solche flohstichartigen, aber auch etwas größeren Blutungen finden sich gelegentlich in dichter Anordnung sowohl in der Magen-, wie Darmschleimhaut. Ob solche Blutungen genügen, um die intra vitam bei Skorbutkranken beobachteten Blutentleerung aus dem Magen-Darmkanal zu erklären, müssen wir dahin gestellt sein lassen. Man muß bei blutigen Entleerungen aus dem Mastdarm natürlich immer an die nicht seltenen Kompli-

kationen mit Dysenterie denken. Die häufigen follikulären und perifollikulären Pseudomelanosen des unteren Dünn- und des Dickdarmes sind hier nicht zu verwerten. Wie weit die Blutungen an den Pleuren und am Epikard auf die skorbutische Diathese zurückzuführen sind, ist gleichfalls schwer zu sagen. Sie sind ein so häufiger Befund bei sonstigen Fällen von Kachexie, daß wir ihnen keine spezifische Bedeutung beimessen können. Auch die als ganz seltene Komplikation auftretende hämorrhagische Nephritis ist wohl kaum skorbutischen Charakters, sondern ein zufällig dem Skorbut aufgepfropfter Reizzustand der Nieren.

Damit wären die für die skorbutische hämorragische Diathese charakteristischen Blutungen (Haut, Unterhautfettgewebe, Muskelscheiden, Muskeln, Nerven- und Gefäßscheiden, Periost, Gelenke, Schleimhäute) erschöpft. Kurz wären noch die Befunde an den anderen Organen zu streifen. Da interessiert uns vor allem der Blutbefund im Herzen. Im großen und ganzen finden wir dem zeitlichen Eintritt und der Speckhautbildung nach die gewöhnlichen Gerinnungsverhältnisse, vielleicht etwas mehr, jedenfalls nicht weniger Speckhaut als normal. Wir dürfen wohl daraus schließen, daß die Gerinnbarkeit des Blutes nicht herabgesetzt ist, daß also die Quelle der skorbutischen Diathese nicht in einem Mangel gerinnungsfähiger Substanzen gesucht werden darf[1]). Will man die Thrombosen mit dieser deutlich erhaltenen oder gar erhöhten Gerinnungsfähigkeit in Zusammenhang bringen, so kann man das natürlich tun. Unsere Gründe dagegen haben wir schon angeführt. Was das Herz selbst anbetrifft, so sind die Verhältnisse desselben natürlich abhängig von dem den Skorbut meist begleitenden tödlichen Leiden (Phthise, Dysenterie, Leberzirrhose). Im allgemeinen zeigt es einfache Atrophie, die bei vorgeschrittener Phthise besonders stark ausgeprägt ist. In den (2) Fällen unkomplizierten Skorbuttodes fand sich eine Erweiterung der rechten und linken Herzkammer mit deutlicher Tigerung des Herzmuskels (N. 13). In einem Falle handelt es sich dabei um einen besonders kräftig gebauten fettreichen Mann (N. 13). Es ist wohl möglich, daß reiner Skorbut zur Herzverfettung führt. Ob die Erweiterung der Kammern als Symptom der Herzmuskelinsuffizienz gedeutet werden darf, muß offen gelassen werden. Zweimal fand sich eine frische Thromboendocarditis mitralis. Was für die Beeinflussung des Herzens durch die Sekundärerkrankungen gilt, gilt auch mehr oder weniger für die anderen Organe. Hier sei zunächst die Nebenniere erwähnt, deren Lipoidreichtum außerordentliche Schwankungen aufweist. In reinen, nicht durch Phthise oder schwere Ruhr komplizierten Fällen war der Lipoidgehalt sehr kräftig. Die Milz war in unkomplizierten Fällen nicht geschwollen, von ganz

1) Diese Annahme findet auch ihre Bestätigung in den klinischen hämatologischen Untersuchungen Toblers (l. c. p. 110).

normalem Aussehen. Die Follikel treten gar nicht oder nur andeutungsweise hervor. Auch sonst konnte von einer den Skorbut begleitenden Schwellung des lymphatischen Gewebes nicht gesprochen werden. Der Thymus war meist stark atrophisch, eine Folge der Komplikationen. Von einem zu Skorbut oder zum tödlichen Ausgang disponierenden Status thymicolymphaticus kann also keine Rede sein. Die Lungen zeigen gelegentlich Infarkte oder Schlucklungenentzündung. Eine skorbutische Stase, wie sie frühere Autoren beschreiben, haben wir ebensowenig wie Lasègue und Legroux gefunden. Niere und Leber verhielten sich sehr wechselnd ohne irgend etwas für Skorbut Charakteristisches aufzuweisen. Auch die Galle zeigte keinen charakteristischen Befund, wechselte im Gegenteil sehr stark nach Menge, Konsistenz, Farbe usw., je nach dem komplizierenden tödlichen Leiden. Am Gehirn und den Gehirnhäuten keine für Skorbut charakteristischen Befunde, außer ganz seltenen Blutungen in den Gehirnhäuten. Eine tuberkulöse Meningitis war mehrfach die Todesursache.

Damit kommen wir zur Schlußbetrachtung über die Todesursache beim Skorbut überhaupt. Wie schon erwähnt, sind die Fälle von reinem Skorbuttod sehr selten. Da sich keine rechten Todesursachen außer Lungenödem und Herzerweiterung finden, muß man an Herztod denken. In der erdrückenden Mehrzahl der Fälle liegt irgend eine schwere, den Skorbut komplizierende Krankheit vor, die das tödliche Ende herbeiführt. Hier spielt die Phthise in ihren verschiedensten Formen die Hauptrolle. Die starke Beteiligung der serösen Höhlen am phthisischen Prozesse fällt auf. Sie ist zweifellos durch die skorbutische Höhlenwassersucht begünstigt. Die durch sie bedingte Ausprägung des hämorrhagischen Charakters des Höhlenwassers wurde schon oben betont. Aber auch die tuberkulöse Meningitis, die Miliartuberkulose überhaupt, die Lungen- und Darmphthise spielen eine große Rolle. An zweiter Stelle steht die Dysenterie. In weitem Abstand folgen andere Erkrankungen, wie Nephritis, Diphtherie, Parotitis. Wie weit diese durch die skorbutischen Sekundärinfektionen der Mundhöhle direkt hervorgerufen, wie weit sie in ihrer Entstehung nur begünstigt worden sind, läßt sich an unserem dafür noch zu kleinem Material nicht entscheiden.

Mikroskopische Befunde.

Obwohl die Zahl der Abhandlungen über Skorbut in die Hunderte geht und sich noch beträchtlich vermehrt, wenn man die Arbeiten über die Möller-Barlowsche Krankheit, den infantilen Skorbut, als wesensverwandte Krankheit hinzurechnet, sind die Angaben über histologische Befunde im ganzen genommen nur spärlich. Der Grund dafür ist leicht ersichtlich. Die Zeiten der großen Skorbutepidemien betreffen die Jahr-

hunderte, in denen die mikroskopische Technik noch in den Anfängen lag, und als sie immer mehr zur Geltung und praktischen Nutzanwendung für die pathologische Anatomie gelangte, blieb mit dem Vorschreiten der Kultur und Technik, mit den Fortschritten der Hygiene der Skorbut aus oder wurde nur in solchen Ländern noch in größeren Epidemien beobachtet, wo der Stand der ärztlichen Wissenschaft ein genaueres histologisches Arbeiten noch nicht ermöglichte.

Immerhin liegen doch einige bemerkenswerte Angaben in der schon anfangs erwähnten älteren und neueren Skorbutliteratur vor, die hier kurz erwähnt sein sollen.

Von 1871 sind es besonders die während der Pariser Belagerung zur Beobachtung gekommenen Skorbutepidemien, welche von Hayem, Lasègue und Legroux und durch Leven auch mikroskopisch kontrolliert wurden und deren Angaben kurz wiedergegeben seien.

Nach Hayem ist das Gefäßsystem im allgemeinen nicht verändert bis auf gelegentliche Fettinfiltration an kleinen Venen und Kapillaren. Die Arterien weisen überhaupt keine Veränderungen, die kleinsten Gefäße meist pralle Blutfülle auf.

Die Hautveränderungen zeigen sich in Braunfärbung der Malpighischen Schicht, der Schweiß- und Talgdrüsen und Haarbalgkanäle. Rote Blutkörperchen sollen bis an die Epidermis heran und sogar in den Zellen der Epidermis gefunden werden.

Die Hauptblutungen der Haut sitzen aber im Unterhautzellgewebe. In blutfreien Abschnitten dagegen sieht man Pigment und verfettete Zellen des Bindegewebes in verschiedensten Formen. Auch degenerierte Leukozyten sollen beteiligt sein. Die Blutungen üben einen indurierenden Druck auf die Umgebung aus. Kleinzellige Infiltration der Gefäßscheiden ist hier zu beobachten, nur geringe Beteiligung der Leukozyten.

Die Blutungen dringen weiter in die Muskulatur ein, deren Faserbündel unregelmäßig eingescheidet werden. Die stärksten Blutungen pflegen jedoch unter der Muskelfaszie zu sitzen. Die Muskelfasern sind blaß und zeigen nach Hayem weitestgehende Verfettung, die die Querstreifung verschwinden läßt. Auch Pigment will Hayem innerhalb der Muskelfasern beobachtet haben.

In den sonst nicht typisch befallenen Muskeln, wie Rectus abdominalis, Obliquus, Pectoralis usw. beobachtete Hayem Vermehrung des interstitiellen Binde- und Fettgewebes, fettige Degeneration der Muskelfasern, scholligen Zerfall und Atrophie.

Das Bindegewebe der Muskulatur im Bereiche der Blutungen zeigt Wucherung seiner Elemente und beträchtliche Verdickung.

Auch an der Herzmuskulatur werden ähnliche Veränderungen wie an der Skelettmuskulatur beschrieben, besonders Verfettung und Pigment.

Leber und Nieren sind anämisch und zeigen wechselnde Grade von Fettinfiltration, Blutungen unter die Kapsel, die Milz kleinere Substanzblutungen. Auch Pachymeningitis haemorrhagica ist beobachtet und am Magen-Darmkanal neben frischen und älteren katarrhalischen Erscheinungen Hyperämie, Blutungen und Pigmentablagerung, letztere besonders in den glatten Muskelfasern.

Auch Leven beschreibt ähnliche mikroskopische Befunde, Verfettung der Herzmuskulatur, der Sakrolumbalmuskulatur, hier auch Fehlen der Querstreifung und Schwund des Sarkolemms. Die Herzverfettung soll ein ständiger Befund und die Ursache der Herzerlahmung sein, welche wiederum Verlangsamung der Blutzirkulation in den Kapillaren, die Dilatation derselben und schließlich die Verfettung der parenchymatösen Organe im Gefolge hat.

Blutungen beschreibt er vor allem im Knochenmark. Von der Muskulatur sind es besonders die Wadenmuskeln, an und in welchen er Blutungen als Folge kapillärer Zerreißungen beobachtete und zwar besonders häufig bei Soldaten und Matrosen, die viel auf den Beinen sein müssen.

Weniger befallen ist die Oberschenkel- und die Interkostalmuskulatur, überhaupt nicht die Bauchmuskulatur, also Muskelgruppen, die weniger in Anspruch genommen werden.

Lasègue und Legroux stellen ebenfalls an der durchbluteten Muskulatur zeitweilig fettige Entartung, aber auch Ödem und Atrophie fest. Die gleichen Veränderungen sehen sie aber auch an nicht durchbluteter Muskulatur des Stammes, wie z. B. am Pectoralis, Ileolumbalis und den Bauchmuskeln. Den pathologischen Fettgehalt bezeichnen sie als ein Zeichen der allgemeinen Ernährungsstörung.

Die Gefäße des Unterhautfettgewebes zeigen Stase und zeitweilig in der Nachbarschaft durchbluteter Muskeln thrombotischen Verschluß. Obliterierende Veränderungen wurden nicht beobachtet und nur vereinzelt Verfettung der Kapillarendothelien.

Aus dem Jahre 1876 stammt die klassische Beschreibung des Skorbuts von Immermann. Aber auch hier ist das Mikroskopische nur spärlich behandelt und betrifft eigentlich nur die Hautblutungen, von welchen er angibt, daß bei den kleineren Petechien der Blutaustritt fast stets von dem die Haarbälge umgebenden Kapillarnetze ausgeht, wogegen bei größeren Blutungen auch andere Gefäßbezirke des Koriums beteiligt seien. Die Pigmentablagerung erfolgt vorwiegend in das Stratum papillare.

Den übrigen anatomischen Beschreibungen Immermanns liegen nur makroskopische Betrachtungen zugrunde.

Ich füge des weiteren die Befunde von Wilh. Koch aus dem Jahre 1889 an.

Die zusammenfassende Arbeit gibt neben Resultaten von anderen Autoren ausführliche eigene mikroskopische Untersuchungen.

Bei der Haut wird als häufiger und nicht zufälliger Befund die Trennung der Hornschicht der Haut vom Stratum lucidum ohne Blutung angegeben, ferner Erweiterung der Papillargefäße durch strotzende Blutfülle und Atrophie der Gefäßwandungen.

Blutungen in die Kutis fänden sich in jeder Ausdehnung. An dem im Gewebe liegenden Blute beobachtet man zunächst Verschwinden des Farbstoffes und Umwandlung in daneben liegendes Pigment.

Risse in Kapillaren und kleinen Venen werden nicht beobachtet. Weiterhin werden Freßzellen erwähnt, die mit Pigment beladen, im wesentlichen als Abkömmlinge des Bindegewebes, nur zum kleinen Teil als Leukozyten angesehen werden.

Mikroorganismen werden nicht beobachtet.

An Bindegewebe und Muskeln tritt die Blutung infiltrierend, nicht im freien Erguß auf. Sie steckt in den natürlichen Gewebsmaschen und

als Pigment oder Vorstufe desselben in den Gewebszellen. Man beobachtet keine Rhexis der Gefäße. Das Bindegewebe zeigt Sklerosierung im Bereiche der Blutung.

Am Zahnfleisch, welches wenig ulzeriert, aber verdickt war, zeigen sich keine Endothelschädigungen der Gefäßwand, im übrigen Blutung und Reaktionserscheinungen des Bindegewebes wie an der Haut.

Im Magen-Darmkanal werden Schleimhautblutungen, Pigmentierungen, Erosionen, Blutknoten, Geschwüre, Blutungen um die Lymphfollikel, Blutunterlaufungen der Serosa, blutige Follikelschwellungen und weit austretende, die ganze Schleimhaut abhebende Blutungen beschrieben. Die Blutungen sollen nach SWIDERSKI, wie zitiert wird, auf Verstopfung der Kapillaren durch gequollene Endothelien und auf Diapedese zurückzuführen sein.

An der Leber werden Fettentartung verschiedenen Grades, Blutungen, Atrophie der Leberzellen, Wucherung des interzellulären Gefäßnetzes sowie Ekchymosen unter die Leberkapsel, an der Milz Hypertrophie, Hyperplasie und Erweichung der Pulpa (letzteres Leichenerscheinung), Anämie bzw. Hyperämie, Infarkte und Kapselblutungen erwähnt.

Die Niere wird teils als anämisch (bei Blutungen), sonst als hyperämisch oder ekchymosiert bezeichnet. Glomerulus- und Epithelverfettungen, Infarkte finden sich weiter angegeben.

Die oberen Luftwege zeigen vorwiegend Ekchymosen, die Lungen Hyperämie, im Gegensatz zur Hypostase gleichmäßig verteilt, ferner Infarzierung. Die Gewebsblutung ist aber nicht von keilförmiger Gestalt, wie bei Infarkten, sondern unregelmäßig. Embolien werden dementsprechend nicht gefunden.

Am Herzen sah Verfasser neben hämorrhagischer Perikarditis Atrophie der Muskulatur und fettige Degeneration, sonst Blutungen unter das Perikard.

Die von ihm beobachtete fettige und hyaline Degeneration der Gefäße hält der Verfasser für Komplikationen, das Dehiszieren und Quellen der Endothelien für Leichenerscheinungen. Selten sind auch kleine Blutungen in die Intima und Media der Gefäßwandungen zu finden.

Am Gehirn und den Häuten werden alle Arten von kleinen Blutungen erwähnt, die aber meistens auf Purpura haemorrhagica bezogen sind. Auch am Rückenmark sollen Blutungen von kleinen Ekchymosen bis zu Wirbelkanalblutungen mit Kompression beobachtet werden.

Sehr viel eingehender sind die mikroskopischen Untersuchungen, welche SATO und NAMBU im Jahre 1905 während des russisch-japanischen Krieges an einem größeren Skorbutmaterial erheben konnten.

Die Ergebnisse ihrer Untersuchungen sind im wesentlichen folgende: Spezifische Erreger oder bestimmte Mikroorganismen, die für die Ursache des Leidens verantwortlich zu machen wären, sind nicht beobachtet.

In der Haut finden sich frische Blutungen oder Pigmentablagerungen und zwar hauptsächlich im subkutanen Bindegewebe, demnächst im Korium, besonders in der Umgebung von Gefäßen, Drüsen und Haarbälgen.

Das subkutane Bindegewebe ist bisweilen schwielig verdickt, die Gefäße kontrahiert, die Media erscheint stärker als gewöhnlich entwickelt zu sein.

Am Muskelgewebe interstitielle Blutung, Atrophie und Degeneration der Fasern, interstitielle Myositis. Keine Veränderung an den Gefäßen.

Am Rippenperiost keine frischen Blutungen, dagegen reichliche Pigmentablagerung, besonders in den äußeren Schichten.

Der Herzmuskel ist bis auf gelegentliche Hyperämie, Atrophie und leichte Kernvermehrung im Interstitium nicht krankhaft verändert. An der Lunge zeigen sich dagegen subpleurale Blutungen, auch in größter Ausdehnung, ferner Blutungen in das Interstitium und die Alveolen, Reduktion der elastischen Elemente und zum Teil hyaline Degeneration der Gefäßwände.

Am Zahnfleisch erhoben sie als wichtigsten Befund die Blutungen und in deren Gefolge Bindegewebs- und Kapillarneubildung und sekundäre Geschwürsbildung.

Der Darm zeigt Blutungen in die Schleimhaut, geschwürigen Zerfall der Drüsenschicht und interstitielle Entzündung, sowie hyaline Gefäßdegeneration und Vermehrung des lymphatischen Gewebes. Die Autoren sind geneigt, die hyaline Gefäßdegeneration als sekundäres Moment, die Geschwürsbildung am Darm dagegen als wesentlich von der Blutung abhängig und nicht als Erkrankung sui generis aufzufassen.

An der Leber zeigen sich Fettinfiltrationen und Blutungen sowie Pigmentablagerungen längs des Stromas.

Die Milz weist ebenfalls Pigmenthblagerungen entlang den Gefäßen und Trabekeln und zerstreut in der Pulpa auf, außerdem kleine frische Blutungen und hyaline Gefäßwandentartungen.

In der Niere beschreiben Verfasser außer kleinen Blutungen fleckförmige Epithelnekrosen und vakuoläre Epitheldegeneration, sowie öfters hyaline Glomerulusentartung.

An der Dura mater werden Pachymeningitis int. pigmentosa productiva und in den Gefäß- und Nervenscheiden alte und frische Blutungen beobachtet.

Rupturen der Gefäße finden sich nicht und die Verfasser nehmen an, daß die Blutungen im wesentlichen per diapedesin und nicht per rhexin erfolgen, obwohl letzteres nicht ganz auszuschließen ist.

Im folgenden muß dann noch einiger Arbeiten Erwähnung getan werden, die sich zwar mit der Möller-Barlowschen Krankheit befassen, die aber auf den Skorbut bei Erwachsenen Bezug nehmen und sich vorwiegend mit den Knochenveränderungen dieser wesensverwandten Erkrankung beschäftigen.

Dahin gehört zunächst Loosers Arbeit aus dem Jahre 1905.

Er sieht das Wesen der Erkrankungen in Blutungen in das Knochenmark und sucht zu entscheiden, ob das im Knochenmark gefundene fibröse (Gerüst-)Mark als das primäre oder als Folge der Blutungen anzusehen ist. Er fand ein auffallend häufiges Zusammentreffen von Blutung und Gerüstmark und glaubt, die fibrösen Herde als Folge von Knochenmarksblutungen ansehen zu müssen.

Um den Blutherd gehen die lymphoiden Zellen des Knochenmarks zugrunde, vom Rande der Blutung her wuchern Bindegewebszellen ein und nach Bildung eines zunächst zellarmen, aus protoplasmareichen Zellen bestehenden Gerüstmarkes wandelt sich dieses zu allen Stadien des zellreichen, mit Spindel- und sternförmigen Zellen versehenen fibrösen Markes um.

Was die Knochenatrophie betrifft, so hält Verfasser sie für rein lokal

als Störung im Bereiche der Markveränderungen und dementsprechend für eine Folge der Markblutungen.

Fraenkels Untersuchungen (über die Möller-Barlowsche Krankheit bzw. „Skorbut") bei einem 7jährigen Knaben betonen dagegen als Wesen der Skeletterkrankung eine bestimmte, sich vor allem an der Knorpel-Knochengrenze abspielende Affektion des Knochenmarkes, welche darin besteht, daß aus dem sonst zellreichen lymphoiden Mark dieser Abschnitte sich ein zellarmes, aus homogener Grundsubstanz mit mehr oder weniger reichlichen Spindel- und Sternzellen bestehendes gefäßarmes Gewebe, das Gerüstmark Schoedels und Nauwerks bildet. Hand in Hand damit geht durch Fortfall der Osteoblasten ein geringerer Anbau jungen Knochens bei fortbestehender oder über die Norm hinausgehender Resorption und Abbau alten Knochens, wodurch die geringere Widerstandsfähigkeit des Knochens, besonders in den erwähnten Bezirken, verständlich wird. Auch Blutungen, subperiostale und im Mark, gehören zum Bilde, ohne daß sie die Ursache der Markveränderungen zu sein brauchen. Sie sind nur der Ausdruck der charakteristischen hämorrhagischen Diathese.

Mit derselben Frage beschäftigen sich Hart und Lessing in einer Monographie aus dem Jahre 1913. Die Befunde, die sie bringen, sind an Affen erhoben.

Sie sehen das Wesen der Möller-Barlowschen Krankheit in einer Entartung des Knochenmarkes, besonders an der enchondralen Ossifikationsgrenze der langen Röhrenknochen, welchem Vorgange alle anderen am Knochen sich abspielenden Veränderungen als nachgeordnet anzusehen sind. Die Knochenveränderungen bestehen im wesentlichen aus periostalen und Markblutungen verschiedenen Alters, Degeneration des Markgewebes in den subchondralen Diaphysenabschnitten, Rarefikation der gesamten alten Knochensubstanz und Aufhebung der endochondralen Knochenneubildung.

Die Blutungen fassen sie als Teilerscheinungen einer allgemeinen hämorrhagischen Diathese auf. Sie werden an jeder beliebigen Stelle des Knochens gefunden, lokalisieren sich aber mit Vorliebe an dem Periost im Bereiche der endochondralen Ossifikationsgrenze. Die Blutungen sind erst in zweiter Linie auf Kontinuitätstrennungen der Knochen zurückzuführen, so daß in erster Linie spontane und erst in zweiter Linie die traumatischen in Erscheinung treten.

Besonderen Wert legen Verfasser auf die Veränderungen des Knochenmarks. Die Vorgänge, die sich histologisch verfolgen lassen, sind nach ihnen die, daß unter Zugrundegehen des lymphoiden Markes unter dem Einfluß fehlerhafter Ernährung eine primäre Markveränderung, das sogenannte Gerüstmark, sich bildet und zwar unabhängig oder doch nicht auslösend bedingt von der Blutung. Das Gerüstmark ist arm an Blutgefäßen. Im übrigen kann man alle Stadien der Granulationsgewebsbildung vom zellarmen Schleimmark bis zum zellreichen, sarkomähnlichen Granulationsmark beobachten.

Der Schwund der Knochensubstanz ist auf zweierlei Vorgänge zurückzuführen, einmal auf Rarefikation des bestehenden Knochens und andererseits auf völlige Hemmung der Knochenneubildung an der endochondralen Ossifikationsgrenze. Es ist an Schädigung der Osteoblasten, vor allem aber an physiologischen Abbau alter Knochensubstanz zu denken. Ein Zu-

sammenhang des Knochenschwundes mit der Bildung des Gerüstmarkes im Sinne einer Druckatrophie wird von den Verfassern abgelehnt; vielmehr spielt das Gerüstmark eine im wesentlichen passive Rolle.

Auch die Knochenatrophie im Bereiche des Gerüstmarks an der endochondralen Ossifikationsgrenze ist lediglich eine Teilerscheinung der allgemeinen Knochenatrophie, bedingt durch Stoffwechselstörung der Tela ossea und Schädigung der Osteoblasten. Weiterhin spielen Persistenz der präparatorischen Verkalkungszone und Unfähigkeit des Markes zur Bildung junger Knochenbälkchen eine Rolle. Die ungewöhnliche Persistenz der verkalkten Grundsubstanz ist auf mangelhafte Einschmelzung und Umbau infolge der Gefäßarmut des Gerüstmarkes, das Aufhören der Knochenapposition auf Schädigung und Vernichtung der Osteoblasten unter Einwirkung der allgemeinen Krankheitsnoxe zurückzuführen.

Während die vorliegenden Beobachtungen von den Verfassern bei jugendlichen Affen erhoben wurden, konnten sie bei einem ausgewachsenen Affen am Knochensystem ganz gleiche Veränderungen, Atrophie des Knochens, Entwicklung fibrösen Markes, Markblutungen, Frakturen, Knorpellösungen, subperiostale Blutergüsse usw. beobachten, die nach ihrer Ansicht als Bindeglied zwischen Möller-Barlowscher Krankheit und Skorbut des Erwachsenen anzusehen sind.

An den übrigen Organen fanden Verfasser Zahnfleischblutungen, subkutane Blutungen, Schleimhautblutungen von Zunge bis Darm, Konjunktival- und Nasenschleimhautblutungen, Nierenblutungen, als seltener beteiligt die Leber, Gehirn, Gehirnhäute. Ferner Ödem der Muskulatur und Kalkmetastasen in Muskeln, Nebennieren und Leber, bei dem ausgewachsenen Affen auch Blutungen ins Unterhautzellgewebe, an den Beugeseiten der Extremitäten und in die Lungen.

In einer in der Wiener klinischen Wochenschrift 1917, Nr. 46 erschienenen Arbeit von Urizio werden besondere histologische Befunde am Magen-Darmkanal erwähnt.

Urizio beschreibt punktförmige, im Zentrum gedellte Knötchen, und zwar im Dickdarm, bei welchen sich mikroskopisch keilförmiger gegen das Lumen zu weiter werdender Kernschwund des Epithels scharf abgesetzt gegen das normale Gewebe nachweisen ließ. Im übrigen zeigten sich außer subserösen Blutungen und Ödem keine Veränderungen, auch nicht an den Gefäßen. Gleichzeitig fand sich Milztumor und an der Leber geringe interazinöse Kernvermehrung längs der feinen Gallengangszweige.

Schließlich seien noch die von Rheindorf in der Medizinischen Klinik 1918, Nr. 5 erwähnten mikroskopischen Hautveränderungen bei Skorbut angeführt:

Reindorf beschreibt bei Untersuchungen an exzidierten Hautstückchen zellige Infiltrationen im Korium, die um die Kapillaren und größeren Gefäße lokalisiert sind und sich aus Rund- und Spindelzellen mit wechselnder Zahl von Leukozyten und wenig Plasmazellen zusammensetzen. Die Veränderungen sollen durchaus entzündlicher Natur sein, gelegentlich herdförmig auftreten, so daß sie ein der Tuberkulose ähnliches Aussehen annehmen können. Die Blutungen sollen sekundär sein und durch Neubildung und Eröffnung der Kapillaren durch die kleinzellige Infiltration entstehen können. Ferner

werden sekundäre Geschwürsbildungen der Haut, Granulationsbildungen und krebsähnliche Wucherungen des Epithels, letztere sowohl bei ulzerierten als auch nicht ulzerierten Skorbutveränderungen der Haut erwähnt. Die elastischen Fasern bei skorbutischen Hautveränderungen sollen frühzeitig zugrunde gehen. Mikroorganismen wurden nicht gefunden.

Die Zahnfleischveränderungen sollen denen der Haut entsprechen, im übrigen nicht absolut zum Bilde des Skorbuts gehören. Schließlich werden noch schwere Blutungen und Schwund der Muskulatur in den Bauchmuskeln erwähnt.

Unsere histologischen Untersuchungen an Skorbutleichenmaterial umfassen im ganzen 22 Fälle, von denen die Haut, das subkutane Bindegewebe und Fettgewebe aus der Umgebung der Gefäße und Nerven, Muskulatur, Knochensystem, Knochenmark, Gehirn, Nerven, die Brustorgane und parenchymatösen Bauchorgane, Drüsen mit innerer Sekretion und der Magen-Darm-Kanal untersucht wurden.

An der Haut waren es vorwiegend die kleinfleckigen Exantheme, die Petechien, welche zur Untersuchung gelangten. Es stellte sich dabei heraus, daß die als kleinste Blutungen angesprochenen Hautflecke sich mikroskopisch als durch verschiedenste Ursachen bedingt erwiesen. Es handelte sich einmal um wirkliche Blutungen bzw. Blutpigmentablagerungen oder beides gemischt, andererseits um narbig aussehende Prozesse mit Pigmentablagerung, ferner um kleine subepidermale Abszesse und Aknepusteln mit hyperämischen Randzonen.

Die eigentlichen Hautblutungen sind zum Teil subepidermal im Stratum papillare lokalisiert, finden sich aber auch im Stratum reticulare. Vorwiegend sitzen sie in den tieferen Schichten und sind stets am ausgeprägtesten um die Gefäßscheiden, die Hüllen der Schweiß- und Talgdrüsen, ganz besonders aber in der Umgebung der Haarschaftkanäle, schließlich auch um die Arrectores pilorum zu beobachten (Tafel IV).

Ganz frische Hautblutungen sind im ganzen nicht sehr häufig zur Beobachtung gekommen. In zwei Fällen, wo die Blutungen noch als relativ frisch anzusprechen sind, zeigt sich ausgetretenes Blut in fleckförmiger Anordnung in der Kutis, in welcher es sich hauptsächlich im Stratum papillare und den anschließenden Schichten des Stratum reticulare flächenhaft unter der Epidermis ausbreitete. Das Blut, welches zwar bei Eosinfärbung schon einen leicht bräunlichen Ton angenommen hat, läßt die Form der Erythrozyten im allgemeinen noch gut erkennen. Sie liegen in den Gewebsmaschen des Bindegewebes, in welchen sie entsprechend der Faserrichtung häufig in langen parallelen Zügen und geflechtartig gelagert sind. An einzelnen Stellen sieht man die Blutkörperchen auch in Spindel- und Sternform in der Nachbarschaft von Bindegewebskernen liegen, so daß schon an eine Aufnahme durch Bindegewebszellen zu denken ist, und zwar sieht man das vor allem in den

tieferen, zum Stratum subcutaneum gehörigen Abschnitten der Haut, während in den subepidermalen Abschnitten die Blutung noch kompakter erscheint und weniger an zellige Elemente gebunden ist. Die unmittelbar unter der Epidermis gelegene Schicht ist so gut wie frei und zeigt nur vereinzelt liegende rote Blutkörperchen. Unverkennbar ist ein gewisser Zusammenhang der Blutung mit Ausführungsgängen der drüsigen Gebilde der Haut und der Drüsenkapseln selbst sowie mit Haarbälgen. Außerdem ist unterhalb der Blutung ebenfalls in der Umgebung von Drüsen und deren Ausführungsgängen eine stärkere zellige Reaktion zu beobachten. Die Hautgefäße sind im ganzen eng. Die größeren zeigen kleinzellige Einscheidung. Die Gefäßwandungen lassen im allgemeinen nichts Besonderes, vor allem keine Verfettung erkennen. An den Rändern der Blutung sieht man dieselbe in feine Einzelblutherde, schließlich in vereinzelte Erythrozyten ausstrahlen. Sonst sind im Verlaufe der untersuchten Hautpartien keine weiteren Veränderungen, auch keine Reste älterer Blutungen zu erkennen (Tafel IV, Fig. 16).

Innerhalb der zelligen Gefäßeinscheidung sind in einem Präparate deutliche plasmazelluläre Elemente wahrzunehmen, keine Mikroorganismen.

In einem anderen Falle ist die Blutung vielleicht noch etwas frischer, wie sich an der Färbung mit Eosin erkennen läßt. Aber auch hier, wo die Blutung im ganzen noch etwas diffuser und näher an die Epidermis heranreichend, im übrigen aber vorwiegend subkutan liegt, zeigt sich schon deutlich streifige und netzförmige Anordnung der zum Teil noch gut erhaltenen roten Blutkörperchen, entsprechend den Gewebslücken des straffen Bindegewebes der Lederhaut und des mehr lockeren Gewebes im Unterhautzellgewebe. Das Zentrum der Blutung liegt um einen Ausführungsgang einer Talgdrüse. Weiterhin erstreckt sich die Blutung in Richtung auf die Muskelbündel der Arrektoren, welche an der Grenze von Korium und Stratum subcutaneum zusammen mit einer Schweißdrüse liegen. — An dieser Schweißdrüse sieht man in der einen Hälfte zellige Infiltration, die vorwiegend aus Lymphozyten und Histiozyten besteht und in welcher zahlreiche blutkörperchenhaltige Freßzellen zu beobachten sind. Dazwischen liegen stärker mit Eosin sich färbende großkernige Zellen, die nach Anordnung und Beschaffenheit als aus dem Verband gelöste Schweißdrüsenepithelien gedeutet werden müssen. An den in der Nachbarschaft noch in drüsiger Anordnung gelegenen Zellen sieht man außerdem Zerfallserscheinungen, gehäufte Kernteilungsfiguren und Abstoßung der Epithelien ins Lumen, kurz gesagt eine Art Schweißdrüsenkatarrh, welcher an entfernt von der Blutung liegenden Schweißdrüsen nicht zu erkennen ist. An den Gefäßen der Nachbarschaft, die noch zum Teil bluthaltig sind, ebenfalls deutliche zellige Reaktion, und zwar ebenfalls vorwiegend aus Lymphozyten und Histiozyten mit nur

sehr geringer Beteiligung leukozytärer Elemente bestehend, darunter auch blutkörperchenhaltige Freßzellen. An den Gefäßwandungen auch hier kein sicherer pathologischer Befund, vor allem keine Verfettung.

Auch Elastikapräparate geben keinen Aufschluß über die Entstehung der Blutung. Sie zeigen aber, daß an Stelle der Blutung eine geringe Zerreißung der Gewebe statt hat. Älteres Pigment wird nicht gefunden, auch nicht an den entfernteren Hautstellen.

Dagegen zeigt sich an der Mehrzahl der Flecke als Folge älterer Blutungen deutliche Pigmentablagerung und als Zwischenstufe frischeres Blut und Pigment zusammen, doch ist nicht unwahrscheinlich, daß es sich dabei um eine bei Skorbut sehr häufige rezidivierende Blutung handelt (Tafel IV, Fig. 17).

In den Hautschnitten solcher Fälle, wo neben Pigment frischeres Blut gleichzeitig zu sehen ist, zeigt sich dasselbe diffus in den Bindegewebsmaschen ausgebreitet, ebenfalls mit Vorliebe in der Umgebung von Haaren. Die Form der roten Blutkörperchen ist noch erhalten, dagegen der Blutfarbstoff erheblich geschwunden. Andere rote Blutkörperchen sehen zusammengeballt, schollig, wieder andere zerfallen aus. Die Trümmer derselben liegen zum Teil frei, andere scheinen schon von Bindegewebszellen aufgenommen zu sein, deren Kern dann inmitten von klumpigen zerfallenen Massen von roten Blutkörperchen zu sehen ist.

In den untersuchten Schnitten war neben dem relativ frischen Blut im Gewebe jedesmal schon Pigment, zum Teil innerhalb der Blutung, vorwiegend aber am Rande derselben zu sehen. Das Pigment zeigt schollige, amorphe Zusammensetzung von gelblichem bis braunem Farbenton und ist vorwiegend an Zellen gebunden. In den Schnitten, die nur Pigment als Reste der Blutung enthalten, findet sich dieses stets massenweise in der Umgebung der Hautanhangsgebilde, im übrigen, wenn auch weniger, mehr frei im Gewebe bis an die Epidermis heran und in kleineren Schollen bis weit in das subkutane Bindegewebe hineinreichend auch an entfernteren Stellen von der primären Blutung, dann aber nur in den tieferen Schichten, während die papilläre Schicht zu beiden Seiten der Blutung sich bald als völlig frei von Pigment erweist.

Hand in Hand mit der Pigmentablagerung geht eine gewisse kleinzellige Reaktion, besonders am Gefäßbindegewebe. Man hat aber den Eindruck, daß diese Reaktion, auf die Pigmentablagerung bezogen, nicht sehr hochgradig ist.

Die Gefäße selbst zeigen keine schweren Veränderungen. Es sieht so aus, als wenn die Kapillaren und kleineren Venen sehr weit, zuweilen prall mit Blut gefüllt, die kleineren Arterien dagegen sehr eng sind und deshalb sehr dickwandig erscheinen. Sichere irgendwie für die Genese der Blutungen verantwortlich zu machende Fettspeicherung in

den Gefäßendothelien der kleinsten und anderer Gefäße wird nicht beobachtet.

An der Epidermis ist in einer großen Zahl der Fälle (es handelt sich dabei durchweg um Türken) eine auffallende Schilferung und mächtige Entwicklung der keratohyalinen Schicht zu beobachten im Sinne einer richtigen Keratosis. Gleichzeitig finden sich dabei Degenerationserscheinungen an den Haaren, Auffaserung, Zersplitterung der Schäfte, Abbrechen der Haare (meist an den Austrittsstellen aus der Haut). Einrollung derselben und völliges Ausfallen, zuweilen unter Zurückbleiben einiger Haartrümmer und Splitter, konnte öfters beobachtet werden. Dabei waren diese Veränderungen dort, wo Blutungen bestanden, wohl besonders ausgeprägt, konnten aber auch an anderen Stellen ohne Blutung und ohne Pigment beobachtet werden, so daß ein unbedingter Zusammenhang mit dem skorbutischen Leiden nicht angenommen werden kann. Man hat vielmehr den Eindruck, daß es sich dabei um eine Hautaffektion sui generis handelt, die bei vielen Obduktionen, auch bei nicht an Skorbut verstorbener Individuen, makroskopisch beobachtet werden konnte.

In wieder anderen Fällen zeigt sich neben ausgesprochener Hyperkeratosis eine trichterförmige, mehr flaschenförmige Ausbuchtung der Haarbalgtrichter, in welcher man zwiebelschalenartige Hornlamellen liegen sieht. Die Haare im Haarkanal sind dabei häufig an die Wand gedrückt und zeigen ähnliche Veränderungen, wie vorher beschrieben. An der Arrektorenmuskulatur ist stellenweise eine deutliche Hypertrophie unverkennbar. Besondere zellige Infiltration ist nicht zu beobachten. Es scheint sich bei der ganzen Affektion im wesentlichen um das Bild der Unnaschen Keratosis suprafollicularis zu handeln.

Es wurde schon kurz erwähnt, daß in einem Falle an narbige Veränderungen erinnernde Hautflecken gefunden wurden. Man sieht dabei dicht unter der Epidermis, welche keine Veränderungen zeigt, eine rundliche helle, aus blassen Bindegewebszügen bestehende Stelle, in welcher sehr weite Kapillaren und älteres Pigment zu sehen sind. Subepidermal an der Kuppe dieses Gebildes besteht eine frische Blutung und kleinere noch frische Blutungen finden sich auch innerhalb des kernarmen narbigen Gewebes, welches weiterhin am Rande ringsum älteres Pigment aufweist. Auch um einen benachbarten Haarkanal findet sich Pigment, frisches Blut in geringer Menge und kleinzellige Infiltration.

Die sämtlichen letzt erwähnten Hautveränderungen von der Art der Keratosis scheinen keine direkte Beziehung zum Skorbut zu haben, soweit man sie nicht mit dem kachektischen Zustande, der den Skorbut so oft begleitet, in Zusammenhang bringen will.

Von der Muskulatur wurde hauptsächlich die am meisten von Blutungen betroffene Beinmuskulatur untersucht und zwar auch hier die frischen wie die älteren Muskelblutungen. Bei den frischen Blutungen, die, wie vorweg zu nehmen, nie ohne gleichzeitige Anzeichen älterer Blutungen gefunden wurden, sieht man frisch ausgetretenes Blut in seinen zelligen Elementen wohl erhalten sowohl (und zwar in der Hauptsache) zwischen den einzelnen Muskelbündeln, als auch zwischen den einzelnen Muskelfasern, die oft aufs dichteste von frischen Blutmassen umlagert sind. Es kann immer wieder beobachtet werden, daß die schwersten Blutungen einmal zwischen der die Muskulatur bedeckenden Faszie und den Muskeln, dann vorwiegend intermuskulär in den an Sehnen und Faszien ansetzenden Muskelbündeln zu beobachten sind. Je weiter man sich von der Sehne bzw. Faszie entfernt, desto mehr treten die Blutungen zwischen die Muskelfasern zurück und die Muskelblutungen zwischen die Muskelbündel in das intermuskuläre Fett- und Zellgewebe in den Vordergrund. Aber auch letztere sind im ganzen sehr viel ausgesprochener in den oberflächlichen, den Sehnen und Aponeurosen der Muskelbäuche benachbarten Abschnitten als im Innern der Muskelbäuche (Tafel V, Fig. 18).

Die Blutungen breiten sich im allgemeinen in den vorhandenen intermuskulären Gewebslücken aus. Sie können dabei so gewaltig sein, daß sie die Muskulatur förmlich auseinanderdrängen und die Muskelbündelchen zusammendrücken. Dabei kommt es auch zu Zerreißungen des intermuskulären Zellgewebes und wahrscheinlich auch zu Zerreißungen einzelner Muskelfasern, wenn auch größere Zerreißungen im allgemeinen nicht beobachtet werden.

Man sieht im mikroskopischen Bild häufig von einem Blutnest zu dem anderen quer über die Muskelbündel hinüberziehende verbindende Blutstraßen, die den Eindruck machen, als wenn es sich um Blutausfüllung von in anderer Ebene liegenden Gewebsspalten handelte. Bei anderen Präparaten jedoch hat man den Eindruck, als wenn die über dem Muskelbündel verlaufenden Blutungen mit dem die Muskelfasern umspinnenden Kapillarnetz in Beziehung zu bringen sind. Auf Querschnitten sieht man, besonders in der Nähe der Faszie, öfters ausgedehnte Netzwerke von frischen Blutungen, die jede einzelne Muskelfaser mit ihren Maschen einscheiden (Tafel VI, Fig. 19).

Die Muskelgefäße und Kapillaren sind da, wo sie zu den Blutungen hinziehen, stellenweise prall gefüllt, in den nicht durchbluteten Abschnitten dagegen oft sehr eng und wenig bluthaltig. Verfettung der Kapillarenwandungen oder der Endothelien größerer Gefäße werden in keinem Fall beobachtet. Manche kleine Arterien sind stark kontrahiert und sehen infolgedessen sehr dickwandig aus. Es ist darnach keine Ver-

änderung der Gefäßwand zu erkennen, welche für die Blutungen verantwortlich zu machen wäre.

Die Muskulatur bei frischen und älteren Blutungen ist im allgemeinen als wenig beteiligt zu betrachten. Die Querstreifung ist durchweg gut erhalten, nur in den Endabschnitten zerrissener, in größere Blutungen hineinreichender Muskelfasern ist ein Verlust der Querstreifung und Andeutung von scholligem Zerfall auf kurze Strecken zu erkennen. Bei manchen Muskelfasern fällt wohl auf, daß sie sich auffallend dunkel mit Eosin färben, manche Muskelfasern sehen auch sehr viel schmäler und etwas kernreicher aus, doch hat man den Eindruck, daß es sich nur um Folgeerscheinungen infolge der Blutungen handelt.

Verfettungen der Muskulatur werden in irgendwie stärkerem Maße nicht beobachtet.

Neben den frischen Blutungen findet sich fast konstant eisenhaltiges Pigment in denselben vorher beschriebenen Muskelschichten. Besonders reich an Pigment ist jedoch die Faszien- und die subfasziale Schicht. Letztere zeigt dabei je nach Alter und Grad der Blutungen mehr oder weniger starke schwielige Verdickungen, lebhafte Bindegewebswucherungen, Gefäßvermehrung. Das ganze Bindegewebe der Schwiele ist aufs dichteste durchsetzt mit Pigment, welches fast durchweg an Bindegewebszellen gebunden ist. Dabei sind die Endsehnen der Muskeln, welche auch im Innern Pigment enthalten, besonders reichlich an ihrem Rande entsprechend dem Ansatz der Muskelfasern von einem dichten Pigmentsaum eingefaßt (Tafel V, Fig. 18).

Das Bild an der Muskulatur kann sich ändern, wenn, wie häufiger zu beobachten, die Blutung mit ausgedehnter Thrombose kompliziert ist. Die Thrombose betrifft durchweg die Venen, welche in den mikroskopischen Schnitten meist nur rote Thromben aufweisen. Im Zusammenhang mit solchen thrombotischen Vorgängen sieht man in den Muskelfasern bisweilen an umschriebener Stelle feinkörnige Verfettung, welche auf ungenügende Zirkulation an umschriebenen Stellen zurückzuführen ist.

Schließlich sei noch erwähnt, daß bei alten skorbutischen Muskelblutungen eine allgemeine Atrophie der Muskelfasern und eine beträchtliche Vermehrung des intermuskulären Bindegewebes beobachtet wird, Erscheinungen, die aber auf die allgemeine Kachexie und Inaktivitätsatrophie zu beziehen sind.

Das zur Untersuchung gelangte Fett- und Zellgewebe aus der Umgebung der großen Gefäße und Nervenscheiden zeigt auffallend starke Erweiterung und prallste Füllung aller darin verlaufenden Venen, starke Kontraktion und Dickwandigkeit der Arterien, schwielige Verdickung des Bindegewebes, welches zum Teil mit relativ frischen Blutungen diffus durchtränkt ist. Das Blut zeigt dabei noch deutliche Konturen der roten

Blutkörperchen, die aber in ihrem Farbenton schon etwas ausgelaugt erscheinen. Daneben sieht man nicht nur in dem Zellgewebe, sondern auch überall in den Maschen des Fettgewebes sehr reichliche Blutpigmentablagerungen und zwar durchweg an Zellen gebunden.

In anderen Schnitten sieht man auch das Fettgewebe auf das dichteste von frischen Blutungen durchsetzt, besonders in den Fällen, wo gleichzeitig Venenthrombose beobachtet wird.

Eine weitere Lieblingsstelle für die Blutungen sind die Scheiden der großen Gefäße und Nerven. Dabei zeigt sich aber, daß die Blutungen schon als frische Blutungen stets nur der äußeren Scheide, dann allerdings oft in großer Ausdehnung anhaften (Tafel VI, Fig. 20). Dem entspricht auch das Bild bei alten Blutungen, wo man entsprechend ausgedehnte Pigmentablagerungen ebenfalls in den mehr lockeren äußeren Schichten der Nervenhüllen beobachten kann.

Blutungen innerhalb der Nervenscheiden sind nicht sicher beobachtet, auch zeigte der Nerv selbst in keinem Falle Veränderungen, die auf länger dauernden schweren Druck hindeuteten, nur auffallende Hyperämie der zwischen den Nervenbündeln verlaufenden Gefäße ließ sich öfters feststellen.

Der in vielen Fällen mit zur Untersuchung gelangte Nervus vagus zeigte keine krankhafte Veränderungen.

Bei einem Fall mit älterer Kniegelenksblutung zeigt der Meniskus bzw. die Gelenkzotte desselben ein im ganzen gut erhaltenes fortlaufendes Endothel, welches fast durchweg mit einer schmalen Fibrinschicht überzogen ist. Diese Fibrinschicht, an welcher zum Teil schon beginnende Organisation zu erkennen ist, füllt die leichten Vertiefungen der Zottenoberfläche aus. Das Endothel unter der Fibrinschicht zeigt stellenweise Wucherung. An der scharfen Kante der Zotte bildet das Fibrin eine kappenartige Auflagerung. Die Zotte ist im ganzen hyperämisch, die Gefäße, besonders im Kantenteil der Zotte, sind weit und prall mit Blut gefüllt. An einer Stelle in der Nähe der Spitze findet sich eine frischere, mit roten Blutkörperchen durchsetzte Fibrinschicht und in derselben ein Nest mit ganz frischem Blut der Zotte aufgelagert.

Auf die Zahnfleischveränderungen ist bei allen Skorbutbeschreibungen stets besonderer Wert gelegt worden. Es hat sich aber herausgestellt, wie auch schon oben betont worden ist, daß sie zwar eine sehr häufige Begleiterscheinung des Skorbuts sind, aber nicht unbedingt zum Bilde gehören.

Mikroskopisch sieht man bei einem Falle, wo die Zahnfleischveränderungen nur sehr geringfügig ausgebildet und im wesentlichen nur die Schleimhaut des Unterkiefers im Bereiche der Schneide- und

Eckzähne betroffen waren, an einem Schnitt durch die hintere Gingiva des Unterkiefers das Epithel völlig unversehrt. In den untersten Schichten der Submukosa bzw. des Kieferperiostes sieht man nach der oberen Schleimhautkante zu eine reihenförmige Ablagerung braunen Blutpigments an Zellen gebunden und in Schichten über und nebeneinander gelagert entsprechend der Faserrichtung des Gewebes.

Die Blutreste reichen abwärts bis etwa in Höhe des Auftretens der ersten Muskelfasern und scheinen vorwiegend den Bezirk des Zahnhalses zu betreffen. Direkt unterhalb der Schleimhaut sind keine Pigmentablagerungen zu sehen, keine entzündliche Reaktion, keine Mikroorganismen.

Ein etwas anderes Bild bietet das Zahnfleisch eines Falles, bei dem dasselbe im Bereiche der oberen hinteren Molaren am Gaumen wulstig verdickt und bräunlich verfärbt war. Hier sieht man unter einer intakten papillären Schleimhautschicht zwei getrennte weitere Gewebsschichten und zwar zunächst dem Epithel eine außerordentlich pigment- und zellreiche derbere Bindegewebsschicht mit zahlreichen mittelgroßen Gefäßen und gewundenen Kapillarknäueln.

Das ganze macht den Eindruck eines gefäßreichen Granulationsgewebes. Die Kapillaren sind größtenteils leer. Einige größere Gefäße enthalten dagegen noch Blut. Die zwischen den Kapillaren hindurchziehenden fischzugartigen Bindegewebszellen sind aufs dichteste erfüllt mit braunem Pigment bis an die Schleimhautpapillen hinan. Unter dieser derben Schicht kommt dann eine etwas lockerere Granulationsschicht, welche in ihren Maschen mit frischeren Blutmassen durchsetzt ist und fleckförmig auch noch älteres Pigment enthält. Hier sind die Kapillaren zum Teil noch ziemlich weit und bluthaltig. In einigen, etwas größeren Kapillaren finden sich Kokkenembolien. Auch zahlreiche neugebildete Kapillaren sind zu sehen (Tafel VI, Fig. 21).

Da von den meisten älteren Autoren als regelmäßiger Befund die Herzmuskelverfettung angegeben wurde, ist darauf besonders geachtet worden. Sie wurde von uns nur in einem Falle gefunden. Es verdient aber hervorgehoben zu werden, daß es sich gerade bei diesem Falle um das Bild des anatomisch fast reinen Skorbuts handelt. Das mikroskopische Bild in der Herzmuskulatur scheint im übrigen vielmehr abhängig zu sein von dem allgemeinen körperlichen Zustande und von den begleitenden Krankheiten. Neben wohlerhaltener Muskulatur, die allenthalben stärkere Anämie aufweist, sieht man andere Fälle, wo eine allgemeine Atrophie der Muskelfasern, Pigmentablagerungen und wieder andere Fälle, wo eine deutliche, aber im ganzen nur geringe Verdichtung des Bindegewebes zu konstatieren ist.

Bei zwei Fällen von Perikarditis konnte mikroskopisch der tuberkulöse und gleichzeitig der auffallend hämorrhagische Charakter derselben festgestellt werden.

Auch bei den Darmveränderungen ist die Entscheidung, wie weit es sich um rein skorbutische Veränderungen und wie weit um Nebenkrankheit handelt, nicht leicht zu treffen.

Bei den ausgesprochen geschwürigen Prozessen des Dickdarms, die allerdings ebenfalls auffallend hämorrhagisch sein können, handelt es sich in den von uns untersuchten Fällen fast durchweg um Ruhr. Dagegen verdienen einige Fälle der Erwähnung, weil sie ein etwas besonderes Bild liefern und vielleicht mit dem Skorbut in Zusammenhang zu bringen sind. Es betrifft Fälle, welche makroskopisch kleine rote Flecken der Darmschleimhaut ohne erheblichere Geschwürsbildung aufweisen. Im mikroskopischen Schnitt sieht man in solchen Fällen flache Substanzverluste der Schleimhaut im Bereiche der Solitärfollikel. Die Schleimhaut fehlt dabei zu etwa $^2/_3$ ihrer Drüsenschicht. Die Reste der Drüsenschläuche sind erhalten und zeigen in ihrer Umgebung kleinzellige Infiltration durch Lymphozyten und Histiozyten ohne nennenswerte Beteiligung der Leukozyten.

In der Nachbarschaft der Lymphfollikel sieht man zu beiden Seiten unter der Muscularis mucosae frisch ausgetretenes Blut sich flach in den Maschen der Submukosa in Gemeinschaft mit zelliger Infiltration ausbreiten. Es ist das Bild follikulärer oberflächlicher Darmgeschwüre und perifollikulärer Blutungen, die ohne weitgehende geschwürige Prozesse am Darm zur Beobachtung kommen.

In einem anderen Falle, wo der Darm das Bild der Purpura aufwies, ist die Schleimhaut fast völlig erhalten und zeigt nur in ihren obersten Schichten zwischen den Drüsen frisch ausgetretenes Blut im Stroma, welches die Drüsenschläuche etwas auseinanderdrängt. Diese Blutungen stehen nicht im Zusammenhang mit den Solitärfollikeln und erinnern an die Erosionen des Magens.

An demselben Darm sieht man an anderer Stelle, entfernt von den Blutungen, flache oberflächliche Schleimhautgeschwüre mit zelliger aus Lympho- und Leukozyten bestehender Infiltration des restierenden Schleimhautgewebes ohne wesentliche Reaktion und Blutung im submukösen Gewebe.

Noch eine dritte Art von Darmveränderungen kann mit dem Skorbut in Zusammenhang gebracht werden, und zwar handelt es sich dabei um die im Anschluß an schwerste Stomatitis auftretenden Darmveränderungen in Gestalt von himbeerfarbigen Herden mit mehr oder weniger ausgesprochenen zentralen Nekrosen.

Mikroskopisch sieht man dabei schwere Durchblutung der Schleimhaut meist in der Nachbarschaft von Lymphfollikeln. Die Blutgefäße im submukösen Gewebe sind maximal gefüllt mit leukozytenreichem Blut. Das Schleimhautstroma ist ödematös und zellig verdickt und ebenfalls von kleineren und größeren Blutungen durchsetzt. Die Schleimhaut selbst zeigt inmitten der schweren Blutung im Zusammenhange mit einem Lymphfollikel dichteste Durchsetzung mit Leukozyten und zentral einen nekrotischen Zerfall, der in den untersuchten Schnitten nicht über die Muscularis mucosae hinausreichte (Tafel VI, Fig. 22).

In dem keilförmigen nekrotischen Schleimhautabschnitt sind mikroskopisch zahlreiche Mikroorganismen, und zwar an der Kuppe vorwiegend Stäbchen zu erkennen. Im frischen Präparat konnten schon Spirochäten, Kokken und fusiforme Bazillen nachgewiesen werden. Am gefärbten Präparat sind auch in der Tiefe des Schleimhautgewebes an der Grenze des Nekrotischen zum Lebenden inmitten der zelligen Reaktionzone sehr reichlich Mikroorganismen zu sehen. Vorwiegend handelt es sich dabei um Stäbchen und Kokken und um ganze Nester von fusiformen Bazillen und Spirochäten. Die Annahme, daß es sich bei diesem Prozeß um eine Inplantation von infektiösem Material der Mundhöhle in die Darmschleimhaut, um eine sogenannte Darmangina handelt, ist wohl nach der ganzen Art des histologischen Bildes die einleuchtendste.

An der Lunge fanden sich nur einmal stärkere Blutungen, die mit dem Skorbut in Zusammenhang zu bringen waren. Es handelt sich um einen Fall, bei welchem das Brustbein fast an sämtlichen Rippenknorpeln gelöst war. Hier zeigt die Lunge unregelmäßig begrenzte hämorrhagische Herde, welche nicht den Charakter von Infarkten aufweisen. Mikroskopisch finden sich vielmehr neben ganz frischen pneumonischen Veränderungen sowohl in den pneumonischen Bezirken wie auch in großer Ausdehnung um die pneumonischen Herde die Alveolen zum Teil mit Ödem, größtenteils aber mit prallen, frischen Blutungen ausgefüllt. Dabei besteht keine besonders auffällige Hyperämie der Aleolarwandgefäße, sondern dieselben erscheinen im Gegenteil stellenweise sehr eng zu sein, nur die etwas größeren Gefäße sind prall mit Blut gefüllt.

Im übrigen zeigten die Lungen Veränderungen jeglicher Art, wie sie durch etwaige Nebenkrankheiten bedingt wurden. Nur muß noch hervorgehoben werden, daß der hämorrhagische Charakter bei allen Erkrankungen, Pneumonien u. dgl. sehr deutlich zutage tritt und daß auch bei Lungenödem vielfach stärkere Blutbeimengung zu sehen ist.

Die Lymphdrüsen des Körpers weisen je nach ihrem Sitz Befunde auf, die sich vor allem mit den Blutungen in Zusammenhang bringen lassen. So sieht man besonders in den Leistendrüsen oft die stärkste Blutresorption frischen Blutes in den Sinusräumen, vor allem in den

Randsinus. Andere Drüsen wieder zeigen die Reste älterer Blutresorption in Gestalt von mehr oder weniger reichlicher Pigmentablagerung. Das Pigment liegt dabei vorzugsweise in dem Stroma der Drüsen, weiterhin umsäumt es die Lymphfollikel, scheidet die Gefäße ein und ist, wenn auch seltener, in frischeren Stadien in den Sinusendothelien nachweisbar. Frische Blutresorption und Ablagerung älteren Pigmentes sind öfters vergesellschaftet. Weiterhin ist ein häufiger Befund der Sinuskatarrh der Lymphdrüsen; die Sinus sind erweitert und vorwiegend mit abgestoßenen und verfetteten Sinusepithelien prall ausgefüllt, doch tritt die Beteiligung von Leukozyten ganz zurück. Auch Ödem der Lymphknoten wird öfters beobachtet. An den Gefäßen zeigen sich keine besonderen Veränderungen.

Die Veränderungen, die die Milz aufweist, sind mannigfacher Natur, aber wohl in der Hauptachse durch sekundäre Erkrankungen bedingt. Da besonders bei den türkischen Soldaten sehr große Milztumoren auf Grund von Infektionskrankheiten wie Malaria, Rekurrens, Tbc. u. a. zur Beobachtung kommen, zeigt auch die Milz die für diese Erkrankungen typischen Befunde. Die mit dem Skorbut in Zusammenhang zu bringenden Veränderungen entsprechen hauptsächlich denen, die auch an den Lymphdrüsen zu sehen sind. Vor allem findet sich Pigmentablagerung, besonders in den Retikulumzellen um die Trabekel. Aber auch in den Pulpazellen wird Pigment gefunden. Weiter zeigt die Milz öfters die Zeichen von Stauung, auch kleine Blutungen werden beobachtet. In anderen Fällen findet sich Vermehrung und Umwandlung der Pulpazellen in dichtgedrängte, mehr spindelige Zellform unter Zurücktreten des lymphatischen Gewebes.

Auch an der Milz zeigen die Gefäße keine Veränderungen.

Sehr mannigfaltig ist der Befund an der Leber, an welcher fast regelmäßig Fettspeicherungen der Läppchen, und zwar sowohl zentral wie peripher zu beobachten sind. Dabei konnte als auffälligerer Befund in einzelnen Fällen auch eine deutliche Fettspeicherung in den Gefäßendothelien der kleineren und größeren Leberarterien festgestellt werden.

Sehr häufig ist mit der Fettinfiltration die zentrale Stauung vergesellschaftet. Die Stauung ist zum Teil sehr hochgradig und führte zu der üblichen zentralen Atrophie. In einem Falle lag das Bild schwerer primärer Leberatrophie vor. In anderen Fällen sieht man außerdem stärkere zellige Infiltration um die Vena centralis. Pigmentablagerung findet sich im allgemeinen nur in dem Maße wie es einer Stauungsleber entspricht, doch trifft man auch anscheinend davon unabhängige Pigmentablagerungen mehr zirkumskripter Art, die mit kleinen frischen Blutungsherden zusammenliegen.

Bei einem Falle von akutem, schwerem Skorbut zeigte sich eine frische zellige Leberzirrhose mit reichlicher Gefäßbildung im Granulations-

gewebe und frischen Blutungen in demselben. Diese Leber zeigt gleichzeitig schwere und soweit noch zu erkennen, hauptsächlich zentrale Verfettung, die, wie erwähnt, öfters zur Beobachtung kam.

Pigmentablagerung wurde in dieser Leber nicht beobachtet.

Die Mehrzahl der untersuchten Nieren erwies sich als frei von krankhaften Veränderungen, nur einzelne, so der schon erwähnte mit Leberzirrhose komplizierte Fall von frischem Skorbut, zeigen Blutungen verschiedenen Alters in die gewundenen Harnkanälchen und entsprechenden Blutzylinderbefund in den ableitenden Harnwegen. An den Glomeruli und dem Epithelbelag der Kanälchen sind dagegen keine wesentlichen Veränderungen außer stellenweiser Fettspeicherung zu erkennen.

In einem anderen Fall zeigt sich eine ganz frische schwere hämorrhagische Glomerulonephritis mit schweren Blutungen in den Kapselraum der Glomeruli und um den Kapselraum mit Schwellung und leukozytärer Infiltration der Glomeruli. Hier besteht auch eine tropfige Entartung der Harnkanälchenepithelien. Die Blutungen erfolgen aber auffallenderweise mehr interstitiell um die Glomeruli als in die Kapselräume hinein und gehen anscheinend von den zu- und ableitenden Gefäßschlingen der Glomeruli aus. Die Harnkanälchen selbst, auch die gewundenen in der Umgebung der Glomeruli, zeigen kein Blut in den untersuchten Schnitten, sondern sehen vielmehr wie durch die Blutung komprimiert aus.

Andere krankhafte Prozesse der Niere, wie Schrumpfungserscheinungen an den Glomeruli, interstitielle entzündliche Erscheinungen u. a. Zufallsbefunde sollen nur kurz erwähnt werden, da sie nicht mit dem Skorbut als solchem in Zusammenhang zu bringen sind.

Die Nebenniere zeigt so gut wie in allen Fällen reichen, oft sehr reichlichen Lipoidgehalt, und zwar besonders in der Fasciculata und in der Glomerulosa. Besondere Befunde sind sonst nicht zu erheben.

Auch das Pankreas zeigt keine für den Skorbut eigentümliche Veränderungen.

Von den Drüsen mit innerer Sekretion wurden die Epiphyse, Epithelkörperchen, Schilddrüse, Thymus und Hoden regelmäßig untersucht, die, abgesehen von Gelegenheitsbefunden, keine typischen Veränderungen aufweisen, was schließlich auch noch für das Zentralnervensystem gilt, soweit es zur Untersuchung gelangte.

Im Hinblick auf die Untersuchungen von Hart und Lessing, Fraenkel, Schmorl u. a. beanspruchte die Untersuchung des Knochensystems beim Skorbut des Erwachsenen für die Frage der Identifizierung desselben mit dem kindlichen Skorbut, der Möller-Barlowschen Krankheit, ganz besonderes Interesse. Es ist bei den makroskopischen Beschreibungen schon darauf hingewiesen worden, daß auch beim Skorbut der Erwachsenen das Knochensystem beteiligt ist, und ich erinnere dabei

nochmals an die periostalen und Gelenkblutungen, an die Beschreibung des Knochenmarkes und vor allem an die Blutungen und Frakturen an der Knochenknorpelgrenze der Rippen. Es besteht sicher ein gradueller Unterschied in bezug auf die Schwere der Knochenveränderungen, besonders auf die Ausdehnung der Blutungen, beim Skorbut der Erwachsenen und der Kinder, indem bei letzteren das Knochensystem makroskopisch aus Gründen, die später noch erörtert werden sollen, weit mehr beteiligt erscheint. Aber die histologische Kontrolle des Knochensystem beim Skorbut der Erwachsenen hat doch solch prägnante mikroskopische Befunde ergeben, daß sie neben den anderen Symptomen als die typischsten Veränderungen mit anzusprechen sind. Da das übrige Knochensystem von uns aus äußeren Gründen nicht genügend berücksichtigt werden konnte, die makroskopischen Befunde an den Rippen selten sind, ist das Material, welches histologisch kontrolliert werden konnte, nicht so sehr groß. Immerhin konnten wir doch von 4 Fällen eine systematische Untersuchung der die charakteristischen Veränderungen aufweisenden Knochenknorpelgrenzen der Rippen, ferner in einzelnen Fällen die Untersuchung des Schädeldachs, des Kiefers, der Zähne, der Zehen und der Epiphysen großer Röhrenknochen vornehmen.

Da die makroskopischen Veränderungen der Rippen für das Verständnis der histologischen Untersuchungen von Bedeutung sind, sollen dieselben kurz noch einmal an der Hand der in der kriegspathologischen Sammlung befindlichen Präparate beschrieben werden.

Sektions-Nr. N 28, 1917, 20jähriger Soldat.

Das Brustbein zeigt als auffälligsten Befund eine makroskopisch sichtbare völlige Frakturierung der linken 2. bis 9. und rechten 3. bis 9. Rippenenden an der Knochenknorpelgrenze (Tafel XIII, Fig. 37). Die Bruchenden sind dabei derart gestellt, daß linkerseits die Rippenenden nach der Pleuraseite zudrängen, während rechterseits die Rippenenden die Knorpelgrenze nach der Hautseite zu überragen. Beiderseits läßt sich feststellen, daß nach unten zu die Veränderungen schwerer sind als oben, indem die 5., 6. und 7. Rippe am stärksten dislociert sind, wohingegen z. B. die 3. Rippen beiderseits, obwohl sie auch Blutungen aufweisen und gegen die Knorpelgrenze verschieblich sind, doch noch einen ziemlich gleichmäßigen Übergang von der Rippe zum Knorpel zeigen. An der rechten 2. Rippe sieht man im Gegensatz zur linken 2. überhaupt noch keinen Bruch der Knochenknorpelgrenze, sondern nur eine leichte Verdickung und schwarzrote Verfärbung der Grenzlinie. Die beiden ersten Rippen sind nicht mehr vorhanden, man sieht aber an den Artikulationsflächen blutige Fibringerinnsel. Von der 8- Rippe abwärts ist wiederum trotz starker Blutungen die Dislokation nur eine geringe. Das stärkere Befallensein der mittleren Rippen zeigt sich nun außerdem auch noch

darin, daß die Abhebung des Rippenperiostes durch die bestehenden Blutungen von oben nach unten eine graduell zunehmende und dann wieder abnehmende ist, und zwar in der Weise, daß rechterseits das Periost der 3. Rippe auf etwa 1 cm, der 4. Rippe auf 2,5 cm, der 5. Rippe auf 4,5 cm, der 6. Rippe auf 2,5 cm, der 7. Rippe auf 2 cm und linkerseits bei der 2. Rippe auf 0,5 cm, bei der 3. Rippe auf 1 cm, der 4. Rippe auf 1,5 cm, der 5. Rippe auf 2,5 cm, der 6. Rippe auf 4,5 cm, der 7. Rippe auf 2,5 cm, der 8. Rippe auf 3 cm abgehoben ist. Weiterhin dokumentiert sich der Unterschied noch darin, daß die rauhen und morschen Rippenbruchenden, besonders der stark gegen die Knorpelgrenze verschobenen 4., 5. und 6. Rippe mit sehr viel mächtigeren und bis zu 2 cm die Rippe entlang laufenden blutigen Fibrinkuchen bedeckt sind, was an den höher gelegenen Rippen sehr viel weniger der Fall ist. Diese wechselnde Schwere der Veränderungen äußert sich in entsprechender Weise an der Rückseite des Brustbeines, wo man linkerseits die nach innen gedrückten Bruchenden der Rippen, besonders im Bereiche der 3. bis 6. Rippe sich stark vorwölben sieht, während rechterseits die 3. bis 6. Knorpelenden dadurch nach innen vorspringen, daß die entsprechenden Rippen hautwärts gegen die Knorpelgrenze verschoben sind. Auch hier an der Rückseite, wo die Pleura noch über Rippen und Knorpel unversehrt fortzieht, sieht man ausgedehnte subperiostale Blutungen durch die Pleura schimmern, die an der 6. Rippe links und rechts eine Ausdehnung von 7 cm erreichen, gegen ca. 2—3 cm im Bereich der 3. Rippe.

Da an diesem besonders schönen Schaupräparat keine zu großen Zerstörungen vorgenommen werden sollten, und da die Veränderungen durchweg schon ziemlich schwer und auch wohl einheitlicher Natur waren, wurden von diesem Präparat nur die 8. und 9. Rippe histologisch untersucht (Tafel VII, Fig. 24).

Im mikroskopischen Bilde zeigt sich zunächst ein großer durchgehender Bruchspalt zwischen Knochen und Knorpel und eine seitliche Verschiebung des Rippenbruchendes um die halbe Knorpelbreite nach der Pleuraseite zu, dadurch ist das Periost der Außenseite breitspaltig abgehoben und der Hohlraum mit großen, frischen Blutmassen und Granulationsgewebe ausgefüllt. Das Rippenbruchende ist an dem den Knorpelenden gegenüberliegenden Teile muldenförmig abgeschliffen und springt an dem den Knorpel innen überragenden Teile spornartig vor. Dementsprechend zeigt auch der Knorpel eine unregelmäßige Begrenzung, indem er außen entsprechend der subperiostalen Lücke einen breiten Vorsprung aufweist. Die Bruchspalte ist in ganzer Ausdehnung, besonders aber im Bereiche des Rippenendes, mit Fibrinmassen und hyalinen Massen ausgefüllt. Diese Massen sitzen vorwiegend auf dem Knochenstumpf, weniger am Knorpel.

Die Kortikalis des Rippenschaftes hört schätzungsweise 1—2 mm vor der Knochenknorpelgrenze auf, wo sie abgebrochen ist; sie ist außerdem im

ganzen nach der Knochenknorpelgrenze zu gegenüber den distalen Abschnitten um $^1/_3$ bis zur Hälfte verjüngt. Zwischen ihren proximalen Enden liegt im Bereiche der erwähnten Fibrinmassen ein Trümmerfeld von Knochenspangen, das sich aus Knochentrümmern der Kortikalis und der Spongiosa zusammensetzt. Man sieht dabei an der Form der Knochentrümmer, daß die zu der äußeren Kortikalis gehörenden Bruchstücke nach außen in den subperiostalen Blutraum verschoben sind, wo sie, wie auch die übrigen Knochentrümmer im Bereiche des Rippenschaftes, in Fibrin eingebettet sind, welches allem Anschein nach als Schutzhülle für die Knochentrümmer anzusprechen ist. In dem Bruchspalt ist bis auf eine verhältnismäßig kleine Stelle nur wenig frisches Blut zu sehen. Dieses frische Blut bedeckt vorwiegend die Fibrinschicht an der Knorpelseite, vereinzelte rote Blutkörperchen sieht man auch innerhalb der Fibrinmassen und längs der Knochentrümmer. Dagegen besteht ein ausgesprochenes Hämatom zwischen Periost und Kortikalis der Außenseite. Hier finden sich teils große Klumpen roter Blutkörperchen, zum Teil zeigt sich ein frisches, die Blutung organisierendes Granulationsgewebe, in welchem die roten Blutkörperchen in dichten Strängen und Nestern eingelagert sind und wo dieselben zum Teil schon stark in ihrer Gestalt und Farbe verändert aussehen. Pigment findet sich nicht.

Der Knorpel, dessen gröbere Verunstaltungen schon erwähnt sind, zeigt eine unregelmäßige, d. h. stellenweise unterbrochene Reihe wuchernder Knorpelzellen. Die Verkalkungszone fehlt fast völlig, nur an einzelnen Stellen ist sie noch angedeutet. Trümmer dieser Verkalkungszone sieht man in der Fibrinmasse des Bruchspaltes zunächst dem Knorpel liegen. Dicht unter dem Knorpel, in der Bucht an der Grenze zwischen Periost und Perichondrium findet sich auch ein Riesenzellen ähnliches Gebilde. Sonst werden Fremdkörperriesenzellen im ganzen vermißt. Der Knorpel sieht im übrigen am ganzen Rande wie zernagt und zerfasert aus. Ein großer Teil der Fasernischen ist mit den schon erwähnten Fibrinmassen ausgekleidet. Manche vorspringenden feineren Knorpelzapfen sehen nekrotisch aus und entbehren der Kerne. Das Perichondrium zieht in ununterbrochener Linie in das Periost hinüber, es ist nur an der pleuralen Seite, wo die Rippe nach innen abgewichen ist, stärker gedehnt.

In der dort gebildeten Nische finden sich in reichlichen Fibrinmassen völlig nekrotisierte Knochentrümmer, welche keine Knochenkörperchen mehr erkennen lassen und daneben Trümmer der Verkalkungszone. An den Knochenspangen des Trümmerfeldes im Bereiche der Spongiosa ist der gleiche Befund zu erheben, daß nämlich hauptsächlich die dem Knorpel zunächst liegenden Bälkchentrümmer fast völlig nekrotisch sind, keine Knochenkörperchen und keinen Osteoblastenbelag mehr aufweisen. Etwas weiter nach dem Schaft zu ist beides auch an Knochentrümmern mehr oder weniger lückenhaft festzustellen.

Das Knochenmark erweist sich in einer Ausdehnung von ca. 7 mm Breite, von der Fibrinschicht ab gerechnet, als zartfaseriges sehr lockeres Gerüstmark, in welchem distal von der Knochenknorpelgrenze erst vereinzelte, dann reichliche lymphoide Elemente zu sehen sind. Jenseits der erwähnten 7 mm-Grenze zeigt sich reines Lymphoidfettmark. Kapillaren, wie bei der Stase prall mit Blut gefüllt, finden sich sowohl im Gerüstmark wie im Lymphoidmark und bis unmittelbar an das Trümmerfeld heranreichend; die Wandungen der Kapillaren sind zartwandig. In manchen sehr weiten Ge-

fäßen auffallend viel Serum neben geringerer Zahl von roten Blutkörperchen. Das Gerüstmark unter der Fibrinschicht sieht etwas kompakter aus und dichter gefasert als weiter distal. Man hat aber den Eindruck, als wenn es sich hier nur um gewisse Kompression des Gerüstmarkes und nicht um eigentliches Fasermark handelte. Besonders um die am weitesten der Knochenknorpelgrenze zu gelegenen, nicht frakturierten Bälkchen der Spongiosa sieht man dichte Faserzüge und an den Bälkchen Osteoblastenbelag; doch machen die Osteoblasten eigentlich durchweg nur einen kümmerlichen Eindruck.

Im Gerüstmark, besonders im Abschnitt dicht unter der Fibrinschicht, finden sich ausgedehnte größere und kleinere Blutungen, die mit Vorliebe längs der Knochenbälkchen aufzutreten scheinen und dieselben oft scheidenartig einhüllen. Daneben sieht man frisches Pigment und Blutkörperchen haltige Zellen. Die gröberen Blutungen finden sich im wesentlichen nur im Bereiche des Gerüstmarkes, während im Lymphoidmark nur Stase und pralle Blutfülle der Kapillaren und Pigmentablagerung zu erkennen ist. Das Gerüstmark vereinigt sich an der Bruchstelle mit dem die subperiostale Blutung organisierenden Gewebe. An der pleuralen Seite des Schaftes ist die subperiostale Blutung viel weniger ausgedehnt als an der Außenseite, anscheinend bedingt durch mechanische Ursachen, da die nach innen abgewichene Rippe sich gegen das Periost drängt. Die Blutung wird hier, wo ebenfalls viel Fibrin zu beobachten ist, durch ein zellreiches Granulationsgewebe der Kambiumschicht organisiert, welches ebenfalls an der Bruchstelle mit dem Gerüstmark in fließender Verbindung steht. Im übrigen ist auch in den größeren Knochenhöhlen der Kortikalis deutliches Gerüstmark mit Blutung, Pigment und Stase zu erkennen, und zwar eher noch weiter herabreichend als wie im Spongiosateil des Schaftes.

Zusammenfassung (Tafel VII, Fig. 24). Zusammenfassend kann also über den mikroskopischen Befund an der Knochenknorpelgrenze der 8. Rippe dieses Falles von frischem ziemlich akut verlaufenden Skorbut bei einem jugendlichen (20jährigen) Manne gesagt werden, daß sich neben den Zeichen einer frischen Fraktur und deren Folgen in Gestalt von Blutungen unter das Periost als wesentlichster Befund das Auftreten von sogenanntem Gerüstmark an der Knochenknorpelgrenze der Rippen beobachten läßt. Dieses Gerüstmark kann nicht auf eine Blutung in das Markgewebe zurückgeführt werden, da innerhalb des Gerüstmarkes zwar wohl Stase und kleinere Blutaustritte zu sehen sind, die Hämorrhagien aber in keiner Weise der Ausdehnung des Gerüstmarkes entsprechen und das Gerüstmark nicht den Eindruck eines die Blutungen organisierenden Granulationsgewebes macht. Das Gerüstmark ist auf eine Entfernung von 7—10 mm am Rippenende festzustellen und geht ziemlich unvermittelt in das Lymphoidenmark über. An den proximalsten Knochenbälkchen von Kortikalis und Spongiosa ist eine Rarefikation der Knochensubstanz und fehlender Osteoblastenbelag bemerkbar. Das Trümmerfeld der proximalsten Knochenbälkchen ist in Fibrinmassen eingebettet, welche offenbar als Schutz gegen Reibung des Knorpels dienen. Der Knorpel zeigt im wesentlichen mechanische Verletzungen mit gleichzeitiger Zerstörung der

Verkalkungszone. Irgendwelche ausgesprochenen Heilungsvorgänge, etwa in Gestalt von Kallusbildung, sind nicht zu beobachten, was mit dem klinischen und übrigen pathologisch-anatomischen Befunde insofern übereinstimmt, als es sich nach allen Symptomen und anatomischen Befunden um einen schweren reinen Fall von akut verlaufendem Skorkut handelt.

Sektions-Nr. P. 28 (23jähriger Soldat) (Tafel XIII, Fig. 35).

Von dem Brustbein bzw. der vorderen Brustwand ist die linke Seite zur histologischen Bearbeitung verwandt worden. An der rechten Brustseite sieht man rosenkranzartige Auftreibungen an der 2. bis 8. Knochenknorpelgrenze. Diese Vorwölbungen sind teils durch Blutungen, teils durch Verschiebungen der Rippenenden bedingt (Tafel II, Fig. 11). Die Blutungen sitzen unter dem Periost und sind an allen Rippen ausgesprochen, mit Ausnahme der 4. Rippe, wo sie nur angedeutet sind. Die stärkste Blutung findet sich in Ausdehnung von ca. 2 cm an der 2. Rippe, wo die Blutung zur Hälfte unter das Perichondrium, zur Hälfte unter das Periost reicht. Die zweite Rippe ist an der Knochenknorpelgrenze gebrochen und ein wenig nach innen zurückgewichen. An der 3. Rippe liegt der Bluterguß in 1,5 cm Breite gerade über dem Bruchspalt. Dasselbe ist bei der 5., 6., 7. und 8. Rippe der Fall, wobei die letzten beiden den stärkeren Bluterguß von älterer, mehr braungelblicher Farbe aufweisen. Auch an diesen Rippen beträgt die Ausdehnung des Blutergusses ca. 1,5 cm und zieht sich nur längs der Rippenenden hin, nicht unter das Perichondrium. Es zeigt sich weiter, daß auch die folgenden Rippen sämtlich abgebrochen sind und alle nach innen gegen den Knorpel abweichen mit Ausnahme der 4. Rippe, welche noch in ihrer natürlichen Lage steht und an der ein Bruch nicht mit Sicherheit festzustellen ist. Da sich jedoch eine stärkere Beweglichkeit gegen den Knorpel bemerkbar macht, ist anzunehmen, daß auch hier ein teilweiser, makroskopisch nicht sichtbarer Bruch besteht. Am stärksten sind die 7. und 8. Rippe nach innen abgewichen, außerdem zeigt sich eine deutliche Verschiebung nach oben gegen den Knorpel, die auch an der 5. und 6. Rippe in etwas geringerem Grade zu erkennen ist. An der Innenseite der Pleura sind die Blutungen gleichfalls sehr deutlich und weitreichender als außen. Sie erstrecken sich flach unter dem Periost der Rippe in einer Ausdehnung von ca. 2 cm an der 2. und 3., von 1,5 cm an der 4., von 3 cm an der 5., von 4 cm an der 6., von 3,5 cm an der 7. und 8. Rippe. Soweit die zu histologischen Zwecken verwandte linke Brustseite noch erkennen läßt, sind linkerseits die Blutungen an der 2. und 3. Rippe sehr viel geringgradiger, dagegen ausgesprochen an der 4. Rippe, die rechts wenig beteiligt ist und an allen folgenden Rippen. Von der 3. Rippe abwärts sind die Frakturen ausgesprochen. Die Verschiebung der Rippenenden läßt sich an der 3. Rippe nach außen, desgleichen in geringerem Grade

noch an der 4. Rippe, an den übrigen Rippen nach innen erkennen. Auf dem Durchschnitt des Brustbeins sieht man zu beiden Seiten der Zwischenknorpel schmale durchblutete Zonen, und zwar am Angulus, sowie an drei Zwischenscheiben des Korpus in der Höhe der 3., 4. und 6. Rippe, sowie im ganzen Processus xiphoides.

Die 2. linke Rippe (Tafel XI, Fig. 27) zeigt auch im histologischen Bilde keinen eigentlichen Bruchspalt. Periost und Perichondrium gehen glatt ineinander über. Auch die Kortikalis ist bis an den Knorpel zu verfolgen und zwar besonders an der Außenseite, wo sie allerdings proximal an der Knochenknorpelgrenze sehr dünn wird. An der Innenseite ist die Kortikalis mehrfach gebrochen und man sieht in der Mitte der Knochenknorpelfuge sowie nach dem pleuralen Winkel zu vereinzelnte Knochentrümmer. Die Knochenbälkchen reichen zum Teil festhaftend bis an den Knorpel heran, so daß man abgeschlossenes Wachstum annnehmen muß. Bei Lupenvergrößerung zeigen sich kleinere und größere Blutungen einmal an der Knochenknorpelgrenze, besonders im pleuralen Fugenwinkel, wo die Kortikalis angebrochen ist, weiter in der Mitte im Bereiche der Spongiosa, wo ein verhältnismäßig kleines Trümmerfeld sich findet. Im äußeren Fugenwinkel, wo die Kortikalis noch ziemlich fortlaufend bis an den Knorpel zu verfolgen ist, sind die Blutaustritte geringer. Sie sind dann weiter als stärkere Blutungen zu beobachten bis zu einer Entfernung von ca. 7 mm, von der Knochenknorpelgrenze ab gerechnet, und zwar finden sich die stärkeren Blutungen sowohl im Spongiosateil der Markhöhle wie auch zwischen Periost und Kortikalis der Innenseite, im Periost und außen am Periost der Innenseite. An der Außenseite keine periostalen Blutungen. Es muß dabei betont werden, daß entsprechend der Infraktion der inneren Kortikalis das Periost an der Innenseite etwas abgehoben ist und eine leichte Verschiebung der Rippe nach außen gegen den Knorpel, welcher nach innen drängt, stattgefunden hat. Dadurch ist wiederum eine stärkere Anpressung der Rippe gegen das äußere Periost erfolgt. Als ein auffälliger Befund ist bei Betrachtung mit Lupenvergrößerung hervorzuheben, daß die gesamte Rippe sehr arm an Markgewebe ist und zwar besonders im proximalsten Teil. Etwa entsprechend der Ausdehnung der Blutungen, welche übrigens nicht unmittelbar an der Knochenknorpelgrenze, sondern erst in einer Entfernung von 1,5 mm am ausgesprochensten werden, zeigt sich ein noch mit lymphoiden Zellen untermischtes Gerüstmark, auf welches etwa nach 7 mm reines Lymphoidfettmark folgt, welches, wie erwähnt, ebenso wie das Gerüstmark, nur einen kleineren Teil der Markhöhle ausfüllt und größere Hohlräume frei läßt, die distal im Präparat etwas kleiner werden. An der eigentlichen Knochenknorpelgrenze sieht man mehr faseriges Gerüstmark ohne lymphoide Zellbeimischung. Das Gerüstmark geht bis an den Knorpel hinan und liegt hauptsächlich in der Mitte der Spongiosa, läßt sich aber auch noch in beide Fugenwinkel verfolgen, besonders an der Innenseite, wo die Kortikalis gebrochen ist. Durch dieses Mark, welches teilweise schon rein fibrösen Charakter hat, wird der schmale Frakturspalt ausgefüllt und man sieht in ihm osteophytäre Bildungen wie bei beginnender Kallusbildung zwischen den Knochenspangen liegen. Letztere, auch die abgebrochenen Trümmer, zeigen fast durchweg noch Osteoblastenbelag bis auf eine Spange in der Mitte des Trümmerfeldes, welche nahe der Knorpelgrenze liegt und von dieser durch

einen Fibrinkuchen getrennt ist. Im übrigen findet sich so gut wie kein Fibrin im Bereiche der gesamten Fuge.

Die Knorpelgrenze zeigt einen unregelmäßigen Verlauf und zwar der Gestalt, daß die Mitte des Knorpels im Bereiche des kleinen Trümmerfeldes gegen die Spongiosamitte etwas vorgewölbt ist. Die Knorpelwucherungszone ist zum Teil erhalten. Die Verkalkungszone ebenfalls zum Teil erhalten, zum Teil liegt sie zertrümmert mit nekrotischen Knorpelelementen in dem faserigen Gerüstmark an der Knorpelgrenze. Der Knorpel weist ferner in größerer Zahl primordiale Markräume mit Gefäßen auf. Bis auf die besonders in der Mitte im Bereiche des kleinen Trümmerfeldes unterbrochene Verkalkungszone mit stellenweise nekrotischem Knorpel zeigt die Knorpelgrenze keine wesentliche Schädigung. Das Gerüstmark, besonders in den Winkeln der Knorpelfuge, zeigt reichlich Pigment, welches sich auch weiter distal in dem Hämatom zwischen Periost und Kortikalis und ebenso im Gerüstmark der Spongiosa findet. Auch im Lymphoidmark älteres Pigment. Das Gerüstmark der Knorpelfuge steht in Verbindung mit dem Gerüstmark im Bereiche der Kortikalis zwischen dieser und dem abgehobenen Periost an der Innenseite der Rippe, wo es sich aber nur auf eine kurze Strecke nahe der Knochenknorpelgrenze findet. Kapillaren, zum Teil ziemlich prall mit Blut gefüllt, finden sich im faserigen Gerüstmark hauptsächlich im Gebiete des kleinen Trümmerfeldes, wo schon Osteophytbildung zu sehen ist. Weiter distal, noch im Bereiche des Gerüstmarkes und der stärkeren Blutung sieht man ebenfalls strotzend gefüllte Kapillarschlingen. Die Gefäße reichen an der Knochenknorpelgrenze bis an den Knorpel heran und sind zum Teil außer mit roten Blutkörperchen mit Serumzylindern angefüllt.

Es verdient noch hervorgehoben zu werden, daß sich im Sudanpräparat eine eigenartige fleckweise Fettablagerung der Knorpelgrundsubstanz und interstitielle Fettablagerung des Periostes nachweisen läßt.

Zusammenfassung (Tafel XI, Fig. 27). Das mikroskopische Bild, welches hier die 2. Rippe bei einem älteren, an mehr chronischem Skorbut leidenden Soldaten bietet, zeigt wiederum Blutungen an der Knochenknorpelgrenze in Verbindung mit einem teilweisen Bruch des Rippenendes mit nur geringer Verschiebung. Die Blutungen sitzen weniger im eigentlichen Fugenspalt als etwas entfernt davon. Nur an der Innenseite, wo die Kortikalis am Ende zersplittert ist, findet sich stärkere Blutung bis an die Knorpelgrenze heran und ein größeres Hämatom unter dem abgehobenen Periost. Dagegen findet sich Blutpigment überall von der Knorpelgrenze bis ins Lymphoidmark hinein. Das proximale Ende der Rippe zeigt ein nicht sehr typisches, mit lymphoiden Zellen untermischtes Gerüstmark, welches bis an den Knorpel heranreicht. Dieses Gerüstmark zeigt unmittelbar an der Knorpelgrenze in schmaler Zone den Charakter von Fasermark mit Osteophytbildung. Es besteht ein kleines Trümmerfeld der proximalen mittleren Spongiosabalken und inneren Kortikalis. Nur an einer Stelle findet sich ein kleiner Fibrinbelag zwischen Knochentrümmern und Knorpel. Das osteophytreiche Fasermark an der Knorpelgrenze macht den Eindruck eines beginnenden Kallus. Als auf-

fälliger Befund verdient aber hervorgehoben zu werden, daß in dem ganzen Rippenende sich auffallend wenig Knochenmark befindet, und zwar sowohl Lymphoidmark wie Gerüstmark, daß vielmehr große Lücken in der gesamten Spongiosa sich zeigen, besonders am proximalsten Ende derselben. Die Rarefikation des Knochens ist an der Knorpelgrenze angedeutet, aber nicht sehr hochgradig. Auch der Osteoblastenbelag im ganzen gut bis auf einige Trümmer im Trümmerfelde. Der skorbutische Prozeß scheint wenig progredient, eher zum Stillstand gekommen. Der Tod erfolgte in diesem Fall an tuberkulöser Peritonitis.

Auch die 3. linke Rippe (Tafel XI, Fig. 28) desselben Falles zeigt einen glatten Übergang des Perichondriums in das Periost, so daß man auf den ersten Blick bei Lupenvergrößerung keine Fraktur an der Knochenknorpelgrenze erwartet. Beim näheren Betrachten zeigt sich jedoch, daß auch hier eine Knochenfraktur besteht und daß die Rippe leicht nach außen gegen den Knorpel verschoben ist. Die Fraktur betrifft wiederum besonders das Ende der inneren Kortikalis, deren Knochentrümmer etwas nach innen und außen verlagert sind. Die Entfernung des Bruchendes der inneren Kortikalis von der Knochenknorpelgrenze beträgt ca. 3 mm, die äußere Kortikalis reicht weiter an den Knorpel hinan und ist etwa 1,5 mm vor der Knorpelgrenze abgebrochen. Entsprechend der Verschiebung der Rippe nach außen ist das Periost am äußeren Fugenwinkel leicht vorgebuckelt. Das Periost liegt außen dem Schaft ziemlich straff an, innen dagegen ist es wieder abgehoben. Zwischen den Bruchenden der Kortikalis findet sich ein Knochentrümmerfeld, welches aber etwas entfernt von der Knorpelgrenze liegt, besonders in der Mitte des Spongiosateiles. Der Knorpel zeigt wieder im Groben eine wellenförmige Begrenzungslinie, und zwar derart, daß der der Mitte der Spongiosa gegenüberliegende Abschnitt sich kegelförmig vorbuckelt und der Knorpel an beiden Fugenwinkeln, besonders aber an der Innenseite, wo die stärkere Splitterung der Kortikalis besteht, muldenförmig vertieft erscheint. Es sind stärkere Blutungen zu beobachten, die stärksten in einer Entfernung von ca. 5 mm von der Knorpelgrenze entfernt im Markraum dicht unter dem Trümmerfeld, und ebenfalls eine stärkere Blutung zwischen innerer Kortikalis und Periost etwa in gleicher Höhe. Der gesamte Bruchspalt ist ausgefüllt mit einem dichten Netzwerk von Gerüst- und Fasermark, untermischt mit einem Granulationsgewebe, welches Nekrosen aufweist, die an Phthise erinnern. (Todesursache: diffuse peritoneale Phthise.)

Das Gerüstmark ist als solches besonders in der Zone unterhalb des Trümmerfeldes und um dasselbe herum ausgebildet. Es reicht ca. 10 mm weit in den Schaft hinein, wo Lymphoidmark auftritt, und zwar in ziemlich scharfer Zone. Das Gerüstmark weist nur distal von der Knochenknorpelgrenze einen mehr lockeren Bau auf. An der Knorpelgrenze im Fugenspalt sieht es ziemlich dicht und straff aus und zeigt straffere Züge nach der Art von Fasermark, welches den Spalt an der Knochenknorpelgrenze völlig ausfüllt und geflechtartige Balkenbildungen mit osteophytärem Belag aufweist, die als frischer Kallus anzusprechen sind. In dem Gerüstmark findet sich, wie schon erwähnt, im Bereiche der obersten Spongiosabalken bis in das Trümmerfeld hineinreichend, eine ausgedehnte Blutung, welche zum Teil die gesamten Lücken zwischen den Balken ausfüllt. Dazwischen sieht man weite,

prall mit Blut gefüllte Kapillaren und älteres Pigment. Innerhalb der Trümmerfeldzone ebenfalls noch frischere Blutung, die in dem hier wie zusammengedrängt aussehenden Gerüst- bzw. Fasermark mehr streifenförmig angeordnet ist und wo man in den Maschen des Fasermarkes außerdem ebenfalls Pigment abgelagert sieht. Das Fasermark an der Knochenknorpelgrenze zeigt ziemlich reichliche, teils prall gefüllte, teils nur viel Plasma enthaltende, stellenweise sehr weite Kapillaren, welche bis an den Knorpel heranreichen und in und unter den proximalen Markräumen förmliche Kapillarnetze und Schlingen bilden. In das Fasermark eingestreut findet sich das erwähnte zellreiche Granulationsgewebe mit Nekrosen, welches phthisischer Natur zu sein scheint.

Das Fasermark bzw. Gerüstmark steht an dem inneren Bruchspalt der Kortikalis in breiter Kommunikation mit gleichartigem Gewebe, welches, mit Granulationsgewebe und Blutungen untermischt, den Spaltraum zwischen abgehobenem Periost und Kortikalis ausfüllt. Auch dieses Gewebe, welches im ganzen einen mehr faserigen Charakter trägt, ist nach der Knochenknorpelgrenze zu dichter und faserreicher als weiter peripher. An der Periostseite verdichtet sich das Gewebe zu geflechtartigen, deutlich osteophytären Zügen, die als periostaler Kallus anzusprechen sind. Die Blutungen hier sind teils größere Blutherde, von Fibrinmassen durchzogen, teils finden sich frischere Blutungen entlang und in dem Periost, sowie an dessen Außenseite. Auch Pigment ist reichlich in dem subperiostalen Granulationsgewebe zu sehen. Die Knochentrümmer der inneren Kortikalis liegen zum Teil ganz im inneren Fugenwinkel, ziemlich entfernt von der Bruchstelle. In ihrer Umgebung finden sich wiederum eigenartige Fibrinmassen, welche die Knochentrümmer in Zügen umgeben und gegen den Knorpel abdecken. Das ist in noch stärkerem Maße im äußeren Fugenwinkel der Fall, wo sich ebenfalls ein Fibrinbelag am Knorpel gegenüber der Bruchstelle der äußeren Kortikalis gebildet hat. In der Umgebung dieser Fibrinkuchen finden sich ziemlich reichlich Fremdkörperriesenzellen. Der Knorpel sieht an seinen Grenzlinien stellenweise wie angenagt aus, und zwar derart, daß man an mechanische Schädigung denken muß. Es besteht noch eine ziemlich fortlaufende Verkalkungszone, die nur an einigen Stellen unterbrochen ist und wo das Geflechtmark in direkter Berührung mit dem Knorpel steht. Man hat hier den Eindruck, als wenn osteophytäre Neubildung oder Knorpelneubildung stattfände. Die Verkalkungszone ist nur wenig zertrümmert und an einzelnen Stellen im Bereiche der Fibrinklumpen sieht man Kalkkonkremente in denselben liegen.

Die Knochenspangen zeigen im allgemeinen guten Osteoblastenbelag. Nur in den Trümmern innerhalb der Fibrinnetze scheint er teilweise zu fehlen. Doch ist es bei dem Osteoblastenbesatz fraglich, ob es sich nicht, wie es den Eindruck macht, stellenweise schon um Knochenneubildungen um die Knochentrümmer herum handelt. Die Knochenspangen der Spongiosa müssen schon bis an die Knorpelgrenze wie bei beginnendem Abschluß des Knochenwachstums herangereicht haben, wie einzelne Knochenspangen an der Knochengrenze zeigen. Der Knochen der Kortikalis zeigt nach dem Knorpelende zu eine gewisse Verjüngung, aber nur in dem Maße, wie man es auch bei der normalen Knochenknorpelgrenze findet. Eine eigentliche Rarefikation ist nicht mit Sicherheit festzustellen.

Das Lymphoidmark zeigt außer Hyperämie und etwas Pigment keine Besonderheiten.

Zusammenfassung (Tafel XI, Fig. 28). Die 3. Rippe zeigt somit ein ähnliches Verhalten wie die 2. Rippe. Es besteht ein nur mikroskopisch erkennbarer Bruch der Knochenknorpelgrenze mit geringer Verschiebung der Rippe nach außen und Abhebung des inneren Periostes. Es finden sich stärkere Blutungen, weniger im Bereiche des eigentlichen Bruchspaltes, als wie etwas entfernt davon unterhalb des kleinen Trümmerfeldes und wiederum stärkere subperiostale Blutungen unter dem abgehobenen Periost der Innenseite. Eigentliches Gerüstmark findet sich im Spongiosateil des Schaftendes bis in das Trümmerfeld hinein. Es sieht an der Knorpelseite des Trümmerfeldes wie zusammengepreßt aus und füllt als Fasermark den gesamten Bruchspalt an der Knochenknorpelgrenze aus. In diesem Fasermark zeigt sich Granulationsgewebe, welches als metastatisch-phthisisches anzusprechen ist. Das Fasermark an der Knochenknorpelgrenze zeigt zum Teil dichtere geflechtartige Züge, die als beginnende Kallusbildung gedeutet werden müssen. Am Periost der Innenseite deutliche Neubildung geflechtartigen Knochens. Es findet sich wiederum fleckförmige, reichliche Fibrinbildung an der Knorpelgrenze, und zwar besonders gegenüber den Bruchenden der Kortikalis, wo offenbar die Knochentrümmer zum Schutze des Knorpels gegen Reibung von dem Fibrin eingehüllt werden. An der Knorpelgrenze selbst und im Bereiche des ausgefüllten Bruchspaltes nur kleine Blutungen. Pigment findet sich allenthalben bis ins Lymphoidmark hinein. Keine besondere Rarefikation des Knochens, kein besonderer Osteoblastenschwund.

Die linke 4. Rippe (Tafel XI, Fig. 29) zeigt eine sehr schwere Fraktur mit einem Bruchspalt von 3 mm Breite, in welchem der zertrümmerte Schaft in einem Gewirr von Granulationsgewebe und Fibrin endet. Das Periost ist beiderseits nicht eingerissen, sondern geht glatt in das Perichondrium über, ist aber beiderseits durch die vorerwähnten Gewebsmassen rosenkranzartig am Fugenspalt vorgewölbt. Der Schaftteil der Rippe zeigt keine wesentliche Verschiebung gegen den Knorpel, vielleicht ist er ein wenig nach innen gedrängt. Der Knorpel ist helmartig gestaltet, indem sein mittlerer Abschnitt sich gegen den zertrümmerten Schaft vorbuckelt und die seitlichen Abschnitte muldenförmig vertieft sind. Das Periost ist zu beiden Seiten der Rippe keilförmig abgehoben, innen über eine Strecke von 17, außen von etwa 14 mm. Auffallend ist der Unterschied in der Stärke der Kortikalisspangen. Während die innere Spange bis an die Bruchstelle hinan auffallend breit sich erhält, ist die äußere Kortikalis sehr dünn und lamellenartig gebaut und hat stellenweise nur etwa den fünften Teil der Stärke der inneren Kortikalis. Die Spongiosabalken sind im allgemeinen nicht verdünnt, sie zeigen aber nur geringe Verästelung. Im Rippenschaft sieht man an seinem proximalen Ende in einer Ausdehnung von ca. 8 mm lockeres zellarmes Gerüstmark, an das sich in ziemlich scharfer Zone Lymphoidmark anschließt. Die Spongiosalücken sind sowohl innerhalb des Lymphoidmarkes wie des Gerüstmarkes nur sehr unvollständig durch das Markgewebe ausgefüllt.

Von frischeren Blutungen ist außer unter dem Periost beiderseits wenig

zu bemerken. Das Lymphoidmark zeigt breite blutgefüllte Kapillaren. Die Kapillaren sind zartwandig, an vielen Stellen scheint es zu Kapillarzerreißungen und umschriebenen kleineren Blutherden gekommen zu sein. An der Grenze von Lymphoid- und Gerüstmark hört die pralle Füllung der Kapillaren ziemlich plötzlich auf und man sieht hier in schmaler Zone kleine Blutungsherde liegen. Das danach sich anschließende Gerüstmark ist im ganzen ärmer an Kapillaren, besonders der dem Lymphoidmark angrenzende Teil. Dagegen finden sich wieder etwas stärker gefüllte Blutgefäße am Knorpelende des Gerüstmarks unter der hier liegenden Trümmerfeldzone.

Die Knochenbruchstücke betreffen sowohl die Spongiosa, deren abgesplitterte Bälkchen sehr viel zierlicher aussehen als die übrigen Spongiosabalken und welche am Ende der Markhöhle liegen geblieben sind, als auch die Enden der Kortikalis, deren Trümmer, soweit sie die äußere Kortikalis betreffen, nach außen in den Fugenwinkel verlagert sind, während die inneren größtenteils noch die Fortsetzung des Schaftbruchendes bilden. Allerdings scheint ein Teil der Gewebsmassen des Bruchspaltes ausgefallen zu sein.

Das Gerüstmark ist, wie erwähnt, sehr locker gebaut, besteht hauptsächlich aus spindeligen Stromazellen, enthält aber noch einzelne lymphoide Zellen. Bei stärkerer Vergrößerung sieht man außerdem, besonders in Anlehnung an die Spongiosabälkchen, feine diffuse Blutaustritte und an anderen Stellen zahlreiche Pigmenthaufen, teilweise an Zellen gebunden. Es entbehrt durchaus nicht der Blutgefäße, die aber verhältnismäßig eng sind. Je näher man an das Trümmerfeld hinan kommt, desto dichter wird das Gerüstmark, auch faserreicher. Pigment tritt in immer stärkeren Klumpen auf. Die Blutgefäße werden hier wieder deutlicher und sind prall gefüllt. Das Ganze erinnert etwas an Granulationsgewebe. Um die letzten Knochenspangen der Spongiosa sieht man Zellstränge gelagert, die an Osteophyt denken lassen. Die letzte Zone des Gerüstmarkes sieht zusammengedrängt aus und umgibt in parailelfaserigen Zügen die Markseite der Knochentrümmer. Die ganze Markhöhle wird abgeschlossen durch einen dicken Wall von Fibrin, das sich mit Eosin auffallend rötlich färbt. Dieses Fibrin deckt die Knorpelseite der Knochentrümmer und zeigt teilweise Organisation durch Granulationsgewebe, teilweise sieht es mehr hyalin aus, auch finden sich in ihm blau sich färbende Konkremente, die wie Trümmer der Verkalkungszone aussehen.

Die Knochentrümmer in dieser Zone zeigen alle Stadien der Nekrose bis zum völligen Kernschwund. Meist sieht man an der Markseite noch bläulich sich färbende Säume und Knochenkörperchen, die an der Knorpelseite fehlen. An diesen eigentlichen Knochentrümmern ist keine Osteophytbildung zu erkennen.

Der Knorpel ist in großer Ausdehnung zerstört, am Rande aufgefasert und nekrotisch, und zwar in seinem mittleren, gegen den Schaft vorgebuckelten Abschnitt. In den beiden erwähnten Buchten seitlich sieht man noch wuchernde Knorpelsäulen, die aber auch nicht ganz regelmäßig, sondern mehr wirr angeordnet sind. Nur an ganz umschriebener Stelle, mehr nach außen zu, findet sich ein schmaler Saum der Verkalkungszone. Während im mittleren Abschnitt der zerfaserte Knorpel nackt in den Bruchspalt ragt, ist derselbe in beiden Nischen, besonders innen und beiderseits gegenüber den Kortikalisbruchenden mit dicken Fibrinmassen bedeckt, wie sie das Trümmerfeld überziehen. In diesen Fibrinmassen liegen eingebettet die Bruchstücke der Kortikalis und an diesen Bruchstücken, besonders einem größeren, zeigen sich

Lücken ähnlich den Howshipschen Lakunen, in welchem sich mehrkernige Zellelemente finden, die an Osteoklasten erinnern. Außerdem sieht man in dem Fibrin zahlreiche Kalktrümmer der Verkalkungszone. Ganz im Fugenwinkel beiderseits liegt am Knorpel ein reines Granulationsgewebe, das vom Periost auszugehen scheint.

Die Lücke unter dem beiderseits abgehobenem Periost wird durch ähnliches Granulationsgewebe ausgefüllt, das mit Blutungen, herdförmigen und diffusen, mit Fibrin und Pigment durchsetzt und beladen ist. Die Hauptblutungen unter dem Periost finden sich in Höhe der Grenze von Gerüst- und Lymphoidmark an den Knochen angelehnt. Dieses periostale Granulationsgewebe geht über die Kortikalisbruchstümpfe hinweg in das Gerüstmark über und zeigt an der Bruchfläche der breiten inneren Kortikalis massenhaft Pigment neben frischerem Blut. Am Bruchrande dieser Kortikalisspange sieht man außerdem an mehreren Stellen vielkernige Riesenzellen in die Knochensubstanz vordringen, die ebenfalls wie Osteoklasten aussehen. Dieselben werden vereinzelt noch an anderen Knochenspangen gefunden, aber nur an Bruchspalten und Trümmern.

Unter dem Periost macht sich beiderseits beginnende Kallusbildung bemerkbar, an der Außenseite der Rippe vorwiegend in der Höhe des Bruchendes und noch etwas weiter schaftwärts; an der Innenseite zeigt sich beginnende Kallusbildung am Periost des Fugenwinkels. Keine Kallusbildung im eigentlichen Frakturspalt.

Zusammenfassung (P 28, 4. Rippe) (Tafel XI, Fig. 28). Es liegt eine totale Fraktur zwischen Rippe und Knorpel unter Bildung eines breiten Frakturspaltes vor. Das Schaftende der Rippe ist zertrümmert. Die Trümmer decken vorwiegend die Markhöhle ab und sind von dichtem Fibrin überzogen. Während die innere Kortikalis bis an das Bruchende hinan eine ansehnliche Breite aufweist, ist die äußere Kortikalis ganz erheblich verdünnt und es scheint hier, wo die Prozesse etwas älter sind, zunächst zum Einbruch gekommen zu sein. Im Bruchspalt findet sich so gut wie kein frisches Blut, sondern nur Fibrin in reichlichen Mengen, das zum Teil hyalinisiert ist und an einzelnen Stellen beginnende Organisation aufweist. Das Schaftende zeigt lockeres Gerüstmark mit feinen Gefäßen, diffusen, aber nicht sehr ausgedehnten Blutungen längs der Knochenbälkchen und reichlich Pigment. Es hört in ziemlich scharfer Zone, etwa 8 mm von der Knochenknorpelgrenze gegen das Lymphoidmark auf. Nach dem Trümmerfeld zu verdichtet es sich, wird faser- und zellreicher und erinnert an Granulationsgewebe. Es besteht metastatische Beimengung phthisischen Granulationsgewebes. Innerhalb dieses dichteren Abschnittes zeigt sich Osteophytbildung um die letzten, anscheinend noch nicht zerbrochenen Spongiosabalken. An den Knochentrümmern unter der Fibrinschicht und im eigentlichen Bruchspalt keine Osteophytbildung. An den Bruchenden der Kortikalis und einem größeren freiliegenden Knochensplitter in der Knorpelfuge sind in die Knochensubstanz eindringende Osteoklasten bemerkbar. Unter dem beiderseitig abgehobenen Periost

Ausfüllung der Hohlräume mit periostalem Granulationsgewebe, das stark durchblutet ist, viel Fibrin und Pigment enthält und welches beginnende Kallusbildung zeigt. Am Knorpel mechanische Zerstörung gegenüber dem Schafte unter Verlust der Knorpelwucherungs- und Verkalkungszone. Zu beiden Seiten ist die Wucherungszone unregelmäßig erhalten. Die Verkalkungszone fehlt auch hier bis auf einen kleinen Rest, die Trümmer der Verkalkungszone liegen im Fibrin des Bruchspaltes. Im Lymphoidmark kapilläre Hyperämie und Pigment. Rarefikation des gesamten Knochenmarks, auch des Lymphoidmarkes, soweit es in dem Präparat zu übersehen ist.

Auch die 5. Rippe ist völlig gebrochen. Sie zeigt ein ähnliches Verhalten wie die 4. Rippe. Der Stumpf des Schaftes liegt wenig nach innen verschoben gegenüber der vorgebuckelten Mitte des Knorpels. Die innere Kortikalislamelle ist wie vorher wieder viel mächtiger, bis zum Vierfachen stärker als die äußere Kortikalis. Die Enden der Kortikalis sind völlig zersplittert, besonders außen, wo die Splitterung bis 8 mm von der Knorpelgrenze reicht. Im äußeren Fugenwinkel liegen zahlreiche Knochentrümmer, die hauptsächlich der äußeren Kortikalis auzugehören scheinen und neben dem inneren Kortikalisende liegen die Bruchstücke dieser Seite als auffallend kleine Trümmer, während die Spongiosabruchstücke in gerader Zone den Markraum abdecken und vereinzelt näher dem Knorpel zu liegen, von dem das Trümmerfeld sonst durch einen Bruchspalt getrennt ist. Der Schaft zeigt allgemeine Rarefikation des Lymphoidmarkes sowohl wie des an seinem Ende sich findenden Gerüstmarkes. Beide Markarten zeigen diffuse und herdförmige Blutungen. Im Lymphoidmark besteht allgemeine kapilläre Stase, die vielfach zu umschriebenen Blutaustritten geführt hat. Im Gerüstmark, welches ca. 8 mm Ausdehnung hat, treten die Gefäße zurück; dafür ist das Gerüstmark diffus von kleinen Blutungen durchsetzt und enthält außerdem sehr reichlich Pigment. An einzelnen Stellen gröbere Blutungen, schon etwas älteren Datums. Nach der Trümmerzone zu Verdichtung des Gerüstmarkes zu faserigem Granulationsgewebe unterhalb der Knochentrümmer, die in Fibrin eingebettet sind. Die letzten Spongiosabalken zeigen schmale osteophytäre Säume. Auch an der Markseite einzelner Knochentrümmer zeigt sich breiter Osteoblastenbelag, dagegen ist die nach dem Knorpel gerichtete Seite der Knochentrümmer stets frei von osteophytären Belägen und viele Splitter sind völlig nekrotisch.

Der Knorpel ist in der ganzen Mitte gegenüber dem Schaft faserig abgerieben. Gegenüber den Periostlücken ist mit kleinen Unterbrechungen die Knorpelwucherungszone und Verkalkungszone erhalten. An diesen Stellen zeigt sich dann ein schützender, von frischen Blutungen durchsetzter Fibrinbelag dem Knorpel anliegend. Hier ist es auch zu Blutungen in die primordialen Markräume gekommen, welche ebenfalls von Fibrin und Granulationsgewebe ausgefüllt werden.

Im Bruchspalt liegen alle möglichen Gewebselemente, frisches und älteres, zum Teil organisiertes Fibrin, nekrotische Knochenspangen, Trümmer der Verkalkungszone, abgestoßene Knorpelstückchen und Reste von Blutungen, letztere aber nicht frei, sondern in den Schichten des Fibrins. Auch einzelne

Fremdkörperriesenzellen zeigen sich, aber mehr nach dem Fugenwinkel zu, wo sich zellreiches periostales Granulationsgewebe findet.

Das Periost ist beiderseits über große Strecken abgehoben, da es nirgends durchbrochen ist und die Blutungen, welche unter dem Periost stattgefunden haben, sich nur längs des Knochens ausbreiten konnten. Es macht den Eindruck, als wenn auch bei dieser Rippe die dünnere äußere Kortikalis zu erst gebrochen sei; jedenfalls sieht man hier neben der Blutung unter dem Periost schon ein ausgedehntes Kallusflechtwerk fast den ganzen Periostspalt ausfüllen. In dem Flechtwerk zellreiches Fasermark, sehr viel ältere und frischere Blutungen, Pigment und Fibrin. An der Innenseite dagegen findet sich im ganzen subperiostalen Spalt vorwiegend nur stark durchblutetes faseriges Granulationsgewebe mit sehr viel Pigment und erst nach dem Fugenwinkel zu zeigen sich Anfänge periostaler Knochenneubildung.

Zusammenfassung (P 28, 5. Rippe). Der Befund an der 5. Rippe ist ähnlich wie bei der 4. Rippe. Völlige Fraktur und Bruchspaltbildung an der Knochenknorpelgrenze. Der Einbruch erfolgte wahrscheinlich zuerst an der stark rarefizierten äußeren Kortikalis und später erst an der sehr viel breiteren inneren Kortikalis. Jedenfalls sieht man außen schon völlige Ausfüllung des subperiostalen Spaltes mit periostalem Kallusgewebe, das innen erst in den Anfängen zu bemerken ist. Die Blutungen sind stärker ausgesprochen als bei der 4. Rippe, aber auch hier besteht kein eigentliches Hämatom des Bruchspaltes. Dagegen sind außer den, wohl traumatischen, subperiostalen Blutungen diffuse Blutungen im Gerüst- und Lymphoidmark zu bemerken, wobei ersteres außerdem noch gewaltige Massen von Pigment aufweist. Das Gerüstmark ist nicht frei von, aber arm an Gefäßen, im Gegensatz zu dem Lymphoidmark, welches pralle Kapillarstase, vor allem nach dem Gerüstmark zu, zeigt. Die mit Fibrin bedeckten Knochentrümmer an dem Schaftende lassen vereinzelnt breite osteophytäre Säume erkennen, aber nur an der Markseite, wo auch die letzten Spongiosabalken guten Osteoblastenbelag haben. Es hat den Anschein, als wenn im Verein mit der Verdichtung des Gerüstmarkes an dieser Stelle ein Abschluß der Markhöhle erzielt werden wollte. Im eigentlichen Bruchspalt und zu dem Knorpel hin besteht keine Osteophytbildung, ausgenommen in der Nähe des Periostes, wo die Kallusbildung schon erwähnt wurde. Wie an der 4. Rippe ist auch hier ein allgemeiner Markschwund im Rippenschaft offensichtlich.

An der 6. Rippe (Tafel VIII, Fig. 24*a* u. Tafel XI, Fig. 30) desselben Präparates, welche als nächste zur Untersuchung gelangte, findet sich eine ausgesprochene Fraktur mit breitem Frakturspalt. Die Rippe ist nach innen abgewichen, wodurch sich eine breite Abhebung des äußeren Periostes ergeben hat. Das Rippenende liegt der inneren Hälfte des Knorpels bzw. dem inneren Fugenwinkel gegenüber. Der Knorpel erscheint der Rippe gegenüber leicht nach außen verdreht. Er bildet einen rundlichen Kegel, der mit der höchsten Spitze dem äußeren Bruchende der Kortikalis gegenüber steht und der Knorpel selbst erscheint bei schwacher Vergrößerung an seinen Randpartien, besonders

an dem dem Knochen gegenüber liegenden Teile abgeschliffen und in den Fugenwinkeln muldenförmig vertieft. Die Knochenbalken der Kortikalis der Innenseite sind ziemlich stark und verjüngen sich bis zur Bruchstelle nur wenig. Die Kortikalis der Außenseite dagegen hat distal von der Knochenknorpelgrenze am Schnittende vielleicht nur die halbe Dicke der inneren Kortikalis und verjüngt sich nach den Bruchenden zu zu ganz dünnen, Spongiosa ähnlichen Balken. Das gesamte Gerüstmark der Spongiosa ist nur lückenhaft mit Mark ausgefüllt, und zwar in einer Entfernung von 10 mm von der Knochenknorpelgrenze ab mit Lymphoidmark, welches die Spongiosalücken nur teilweise ausfüllt und in der 10 mm-Zone mit lockerem Gerüstmark, welches noch viel spärlicher zwischen den Spongiosabalken sitzt.

Es finden sich wieder stärkere Blutungen, und zwar die Hauptblutungen im Gerüstmark an der Grenze zum Lymphoidmark. Nach dem Knorpel zu nehmen die Blutungen ab, sind aber diffuser. Im Bruchspalt so gut wie keine Blutungen, dagegen deutliche unter dem Periost der Außen- und Innenseite, aber ebenfalls ziemlich entfernt von der Bruchspalte.

Am Schaftende findet sich ein ausgedehntes Knochentrümmerfeld. Die Knochentrümmer der äußeren Spongiosa sind größtenteils nach außen verlagert und finden sich bis auf eine Entfernung von 6 mm, vom Bruchende der Kortikalis ab gerechnet, in dem stark zurücktretenden äußeren Fugenwinkel des nach außen verdrehten Knorpels. Im übrigen liegen die Trümmer quer vor dem Schaftende der Spongiosa. Die Bruchstücke der inneren Kortikalis sind bis auf kleinere Trümmer in der Nähe des Knorpels weniger seitlich verschoben.

Das Gerüstmark unter der Trümmerzone ist sehr locker gebaut, mit diffus verstreuten roten Blutkörperchen und sehr reichlichem Pigment beladen. Es ist im ganzen arm an Kapillaren, die nur an der Grenze des Lymphoidmarkes zum Gerüstmark reichlich und wie bei Stase gefüllt sind. An dieser Grenzzone zeigt das beginnende Gerüstmark die schwersten Blutungen. Im Bereiche des Trümmerfeldes findet sich, mit diesem abschneidend, eine schmale Zone kompakteren Gerüstmarkes, welches mehr an Fasermark bzw. an Granulationsgewebe erinnert und in welchem auch wieder deutlich gefüllte Kapillaren zu sehen sind. In dieser Zone besonders reicher Pigmentgehalt.

Fast in ganzer Breite des Bruchspaltes, und zwar sowohl über dem Schaftende als wie seitlich davon in der Periostlücke findet sich eine ziemlich fortlaufende homogen aussehende, mit Eosin stark rötlich sich färbende Fibrinschicht, welche die Knochentrümmer an der dem Knorpel zugekehrten Seite wie eine Schutzschicht überzieht. An der Schaftseite der Knochentrümmer ist kein Fibrin, sondern nur das erwähnte, Granulationsgewebe ähnliche, wie zusammengedrückt aussehende Fasergerüstmark zu sehen, welches in wellenförmigen Zügen die Knochenspangen bekleidet.

Am Knorpelrande ist die Verkalkungszone nur an einer Stelle erhalten, und zwar da, wo der abgedrehte Knorpel außerhalb der äußeren Kortikalis der subperiostalen Lücke gegenüber liegt. Hier in der Fugennische liegt dem Knorpel kallusartiges fibröses Gewebe an, welches zum Teil auch in den Knorpel einzuwuchern scheint. Dasselbe gilt vom inneren Fugenwinkel. An einzelnen Stellen des äußeren Fugenwinkels findet sich Fibrinbelag des Knorpels, und zwar dort, wo die weitversprengten Knochentrümmer der äußeren Kortikalis liegengeblieben sind. An den ganzen übrigen Abschnitten des Knorpels gegenüber der Bruchstelle des Schaftes ist derselbe schwer zer-

stört. Es fehlen die Schichten der Verkalkungs- und Knorpelwucherungszone und der Knorpel sieht am Rande wie ausgefressen und nekrotisch aus. Eine Wiederbelebung der Knorpelwucherungszone ist nirgends zu erkennen, dagegen findet sich in den Fugenwinkeln Neubildung von Knorpel vom Perichondrium aus. Die Trümmer der Verkalkungszone finden sich außer in dem fibrösen Gewebe der Fugenwinkel besonders in der Fibrinschicht über dem Trümmerfeld.

An den Knochenbälkchen des Schaftes ist der Osteoblastenbesatz im allgemeinen ein guter, nur an den Knochenspangen des Trümmerfeldes fehlt er teilweise. Die dem Knorpel zunächst liegenden Knochentrümmer sind stellenweise völlig nekrotisch mit mangelhaften Knochenkörperchen und völlig fehlenden Osteoblasten. An den Knochenbälkchen, an der Grenze zwischen fibrösem und Gerüstmark, sieht man vielfach osteoide Säume, aber keine eigentliche Kallusbildung, welche im Bereiche des Schaftes so gut wie ganz vermißt wird. Dagegen ist die Lücke zwischen abgehobenem äußeren Periost und Kortikalis durch ein die Lücke völlig ausfüllendes fibröses Gewebe mit sehr reichlich geflechtartigem Kallus ausgefüllt. In diesem geflechtartigen Gewirr finden sich außer verstreuten roten Blutkörperchen und Pigment noch reichliche Inseln eines gelblich sich färbenden Fibrins meist in Anlagerung an die jungen Knochenbälkchen. Auch neugebildete Gefäße sind zu sehen. Das Mark innerhalb der Kortikalis ist entsprechend dem Schaftmark proximal Gerüstmark, distal Lymphoidmark. Durch die Bruchstellen der Kortikalis hindurch steht das Gerüstmark mit dem fibrösen Gewebe des periostalen Kallus in fließender Verbindung. An der Innenseite, wo infolge der Verlagerung des Rippenendes nach innen das Periost der Kortikalis stärker anliegt, sieht man eine sehr viel schmalere Zone straffen, von Blut und Pigment durchsetzten Fasergewebes, in welchem nur kleine Inseln beginnender Knochenbildung zu sehen sind.

Auch im Lymphoidmark findet sich mehr weniger reichlich Pigment neben Blutungen und praller Stase der Kapillaren.

Zusammenfassung (Tafel VIII, Fig. 24*a* u. Tafel XI, Fig. 30). Das Bild, welches die 6. Rippe bietet, zeigt ähnliche schwere Veränderungen wie die vorhergehenden. Es besteht ein ausgesprochener Bruch der Rippe mit Abweichen des Bruchendes nach innen und Verdrehung des Knorpels nach außen unter Bildung eines klaffenden Frakturspaltes, in welchem sich keine größere Blutung nachweisen läßt. Diese sitzt vielmehr wiederum etwa 1 cm entfernt von der Knochenknorpelgrenze im Rippenschaft dort, wo das Gerüstmark gegenüber dem Lymphoidmark beginnt, außerdem in entsprechender Höhe unter dem abgehobenen Periost. Das Gerüstmark ist typisches, lockeres Gewebe, welches nur nach dem Knorpel zu im Bereiche des Trümmerfeldes in schmaler Zone fibrösen Charakter annimmt. Die Trümmerfeldzone ist gegen den Knorpel durch Fibrin abgedeckt, in welchem sich auch die Trümmer der Verkalkungszone finden, welche dort am Knorpel vollständig fehlt, wo dieser dem Rippenbruchende gegenüber liegt. Das eigentliche Gerüstmark zeigt sehr wenig Gefäßversorgung, nur in dem fibrösen Teil der Trümmerfeldzone finden sich wieder Kapillaren. An

der Grenze des Lymphoidmarks zum Gerüstmark reichliche Gefäßversorgung und pralle Stase der Kapillaren. Sowohl um die Bälkchen des Trümmerfeldes, wie im Granulationsgewebe unter dem abgehobenen Periost reichliche Osteophytbildung. Doch besteht im Bereiche der Spongiosa keine eigentliche Kallusbildung, vor allem nicht gegen den Knorpel zu, welcher durch die erwähnte Fibrinschicht völlig vom Knochen getrennt ist. Dagegen sieht man unter dem Periost ausgedehnten geflechtartigen Kallus. An den Knochenspangen ist eine ausgesprochene Rarefikation der äußeren Kortikalis zu erkennen. Der Osteoblastenbelag ist im allgemeinen gut bis auf die zum Teil nekrotischen Knochensplitter des Trümmerfeldes. Pigment findet sich allenthalben bis ins Lymphoidmark hinein.

An der 7. Rippe (Tafel XII, Fig. 31) ist bei völliger Fraktur derselben an der Knorpelgrenze eine starke Verschiebung der Rippe nach innen und eine Verdrehung des Knorpels nach außen zu erkennen. Außerdem sieht man, daß der Rippenschaft am proximalen Ende erheblich zusammengedrückt ist, so daß derselbe am Knorpelende um $^1/_3$ schmäler ist als am entgegengesetzten Ende des Präparates und nicht einmal die halbe Dicke der Knorpelgrenzlinie erreicht. Das Schaftende liegt der inneren Knorpelhälfte gegenüber. Die äußere nach außen verdrehte Hälfte des Knorpels springt als starker Buckel nach vorn vor, über den sich, wie auch an der Innenseite, das Periost bzw. das Perichondrium in glatter Linie fortzieht. Das Periost ist an der Außenseite dabei über eine Strecke von 15 mm keilförmig, mit der Basis gegen den Knorpel zu, abgehoben. Auch an der Innenseite ist es in längerem, aber nur schmalem Spalt vom Schaft gelöst. Die Verschmälerung des Schaftes nach oben hin ist in der Hauptsache dadurch erfolgt, daß die äußere Kortikalis proximal so gut wie ganz fehlt und weiter distal nur noch aus sehr dünnen, gegen die Spongiosa gepreßten Lamellen besteht, während die innere Kortikalis noch ziemlich breit bis zur Frakturstelle fortzieht.

Die proximale Schafthälfte ist über eine Strecke von 10 mm mit einem lockeren Gerüstmark angefüllt, welches in ziemlich scharfer Zone gegen das distal gelegene Lymphoidmark aufhört. Wie schon in vorhergehenden Präparaten beschrieben, besteht eine Rarefikation beider Markarten, welche die Spongiosalücken nur höchst unvollkommen ausfüllen. Auch die Spongiosabalken sind auffallend schlank und zur Längsachse der Rippe wenig quer verästelt, sondern mehr parallel zu derselben angeordnet. Am Knorpelende des Schaftes liegt ein wirres Trümmerfeld von abgebrochenen Knochenbälkchen, hauptsächlich der Spongiosa. Nur ganz schmale Knochenplitter des äußeren Kortikalisendes liegen im äußeren Fugenwinkel.

Frische Blutungen in größeren Herden bestehen nicht, dagegen sieht man kleinere Blutungen, mehr herdförmig, im Lymphoidmark, welches sehr weite und strotzend gefüllte Kapillaren führt und hier besonders in der Zone vor Beginn des Gerüstmarkes. Neben den Blutungen findet sich Pigment verschiedener Stadien. Im Gerüstmark sind die Blutungen ganz diffus und bestehen aus zahlreichen einzelnen im Stroma liegenden Blutkörperchen, daneben findet man dicke Pigmentschollen jeglichen Alters. Die Kapillaren des Gerüstmarkes, welches mit Fettmark untermischt ist, treten dagegen sehr zurück, sind schmal und wenig gefüllt. Gegen das Trümmerfeld zu, wo sich

das Gerüstmark zu einer Art Granulationsgewebe verdichtet und faserreicher wird, treten wieder stärker gefüllte Kapillaren auf und etwas größere interstitielle Blutungen neben massenhafter Pigmentablagerung. Dann schließt sich um die Knochensplitter des Trümmerfeldes eine dieses einbettende Fibrinschicht an.

Die letzten Spongiosabalken zeigen guten Osteoblastenbelag in Fortsetzung des die Bälkchen umgebenden faserigen Gerüstmarks. Doch sieht man die Osteophytbildung nur an der Markseite, auch an offenbaren Knochentrümmern, wogegen die Knorpelseite der letzteren nekrotisch aussieht und mit Fibrin bedeckt ist. Einzelne Knochentrümmer sind völlig nekrotisch. Keine Osteoklasten.

Der Knorpel ist gegenüber dem Schaft am Rande stark zerfasert, zeigt aber noch Inseln der Knorpelwucherungszone. Nach außen hin ist dieselbe wie auch die Verkalkungszone erhalten, mit eingestreuten Kapillaren führenden Primordialräumen.

Im Bruchspalt finden sich in der Mitte hauptsächlich Fibrin, kleinere Knochentrümmer und Trümmer der Verkalkungszone. Nach den Seiten zu zeigt das Fibrin Organisation und organisierende Verklebung mit dem Knorpel. Das ist besonders gegenüber dem äußeren Periostspalt der Fall, wo sich außerdem in diesem Granulationsgewebe geflechtartige Kalluswucherungen finden.

Diese stehen in Zusammenhang mit dem breiten neugebildeten Kallus, welcher die subperiostale Lücke an der Außenseite massiv ausfüllt. Der Kallus hat derbes Fasermark, in welchem sich Reste frischerer und älterer Blutungen und viel Fibrin findet, letzteres besonders in der Nähe des Bruchspaltes im Übergang zum Fibrin des Trümmerfeldes. Das hier das Fibrin vom Periost aus umgebende Granulationsgewebe führt sehr reichlich prall gefüllte Kapillaren und Pigment. An der Innenseite liegt zwischen Periost und Schaft ein straffes, diffus durchblutetes, ebenfalls Pigment und Fibrin führendes Granulationsgewebe, in welchem am Periost nahe dem Bruchende der inneren Kortikalis gerade beginnende Kallusbildung festzustellen ist.

Zusammenfassung (Tafel XII, Fig. 31). Bei der 7. Rippe findet sich eine schon ältere, totale Fraktur mit Abdrängung der Rippe nach innen und Auswärtsverdrehung des Knorpels. Bei starker Rarefikation des Knochens der äußeren Kortikalislamelle, welche nur noch in dünnen Spangen im Gegensatz zur breiten inneren Kortikalis erhalten ist und proximal ganz fehlt, läßt sich eine Verjüngung und Kompression der Rippe feststellen, so daß das Schaftende kaum die halbe Breite des Knorpels aufweist. Auch das gesamte Mark des Rippenschaftes, welcher in einer 10 mm Endzone Gerüstmark aufweist, ist stark rarefiziert. Es finden sich Blutungen als kleine Blutinseln im Lymphoidmark, bei hochgradiger kapillärer Stase. Ferner ganz diffuse Stromablutungen im Gerüstmark, die mehr an Resorption denken lassen. Das Trümmerfeld am Schaftende ist gegen den Knorpel durch Fibrin gedeckt und an der Markseite von dichteren Granulationsgewebe ähnlichen Zügen des Gerüstmarkes unter Osteophytbildung umgeben. Keine Osteophytbildung im Bruchspalt, dagegen starker Kallus unter dem Periost bis an den Knorpel heran, ganz

beginnende Kallusbildung am inneren Periost in Höhe des Schaftendes Am Knorpel mechanische Zerstörung gegenüber dem Trümmerfeld bei erhaltener Knorpelgrenze gegenüber den subperiostalen Lücken. Allenthalben sehr reichlich Pigment, besonders im Gerüstmark.

Bei der 8. Rippe desselben Präparates konnte die Schnittrichtung nur eine ungünstige sein, da der Knochen bei Abnahme des Brustbeines sehr dicht und schräg an der Knochenknorpelgrenze durchschnitten war, so daß der mikroskopische Schnitt die Knochenknorpelgrenze stark am Rande und die Rippe schräg getroffen hat. Immerhin läßt sich feststellen, daß hier eine völlige Lösung der Rippe an der Knochenknorpelgrenze stattgefunden hat. An der Bruchstelle findet sich eine starke Blutung unter dem Periost, daneben ausgedehnte, in den Bruchspalt vordringende, phthisische Granulationen. Die Rippe hört infolge Schrägschnittes ca. 1 cm von der Knochenknorpelgrenze entfernt auf, und zwar mit einem Kegel, in dem sich die innere und äußere Kortikalis infolge der Schnittrichtung an der Spitze berühren. Die Rippe erscheint nach innen abgewichen, der Knorpel nach außen verdreht und der äußere Fugenwinkel des Periostes vorgebuckelt, wobei das äußere Periost stark abgehoben ist, weniger das innere Periost, gegen das sich die nach innen gerichtete Rippe drängt. Der größte Teil des Raumes zwischen Knorpel und Rippenende ist an der Außenseite, bis über die Mitte nach innen hinausragend, mit frischem, periostalem Kallus gefüllt. Nur im eigentlichen Bruchspalt, und zwar keilförmig nach innen zunehmend, liegt ein speckiges, von Blutungen, Fibrin und Pigment durchsetztes Granulationsgewebe mit nekrotischen Herden, welches gegen den Knorpel zu eine mehr parallelfaserige Schichtung aufweist.

Der Knorpel zeigt wiederum die schon erwähnte Verdrehung nach außen und eine Vorbuckelung gegen die äußere periostale Lücke und muldenförmige Abschleifung gegenüber dem Schaftteil. In dem erwähnten Granulationsgewebe an der Innenseite sieht man entfernt vom Rippenschaft einzelne nach außen gesplitterte Knochentrümmer liegen, die völlig nekrotisch zu sein scheinen. Die Knochenkörperchen sind undeutlich, kein sicherer Osteoblastenbelag. Auch in der Mitte, gegenüber dem Knorpel findet sich noch ein Knochentrümmerchen von Fibrin und Granulationsgewebe umgeben. Nicht weit davon, inmitten dichterem Granulationsgewebes, liegt eine phthisische Riesenzelle. Fremdkörperriesenzellen finden sich nicht. An dem Knorpel ist die Verkalkungszone noch zum Teil erhalten, und zwar außen gegenüber der periostalen Lücke. In den bestehenden primordialen Markräumen finden sich nur zum Teil Kapillarschlingen bzw. kleine Blutextravasate. An der inneren Knorpelhälfte, die mehr dem Schaft gegenüber liegt, sieht der Knorpel bis in die Wucherungszone hinein wieder stark zerklüftet und abgerieben aus. Nach innen zu zeigt sich noch eine kleine Strecke Verkalkungszone, die in der Mitte dagegen völlig fehlt. Die Trümmer der Verkalkungszone liegen in der obersten, mehr faserigen Granulationsschicht, welche stellenweise noch gegen den Knorpel zu geringe Fibrinauflagerung erkennen läßt. Neubildung von Knorpel findet sich nicht, außer ein wenig in den Fugenwinkeln der Knochenknorpelgrenze. An dem faserigen Granulationsgewebe des Bruchspaltes keine Osteophytbildung. Dagegen zeigt sich, wie schon erwähnt, ein mächtiger frischer Kallus in einem Netzwerk von teils sehr lockerem, an Gerüstmark erinnernden Gewebe unter dem Periost der Außenseite. Gegen den Bruchspalt zu wird das Zwischen-

gewebe des Kallus sehr viel faserreicher. Am inneren Periost zeigt sich nur in der Nachbarschaft des Knorpels ein kleiner Herd von geflechtartigem Kallus. Das osteophytäre Bindegewebe zeigt im Sudanpräparat enorme Fettablagerungen, auch das Periost ist wie bei Atheromatose beiderseits sehr stark interstitiell verfettet. An den schräg getroffenen Spangen der Kortikalis ist eine Entscheidung über Rarefikation nicht mehr zu treffen. Die Knochenkörperchen zeigen ebenfalls hochgradige Verfettung, der Osteoblastenbelag ist nicht sehr reichlich. Eigentliches Gerüstmark wird in dem distal getroffenen Knochen nicht mehr gefunden, sondern nur Lymphoidfettmark, welches prall gefüllte Kapillaren, Blutungen und Pigment aufweist. Die stärkste Blutung sitzt oberhalb des Spitzkegels des Schaftes in einer Entfernung von ca. 10 mm von der Knochenknorpelgrenze, entspricht also der Stelle, die auch in anderen Präparaten erwähnt wurde. Auch in dem Kallusnetz unter dem Periost stärkere Blutungen in etwa gleicher Höhe, daneben reichliche Ablagerung von größeren Fibrinnetzen und Pigment.

Zusammenfassung. Die ungünstige Schnittrichtung bei dem Präparat der 8. Rippe erschwert die Beurteilung, da der Knochen nicht in der Mitte und nicht in seinen Abschnitten bis an die Knorpelgrenze übersehen werden konnte. Doch läßt sich feststellen, daß eine schwere Fraktur mit völliger Lösung der Knochenknorpelgrenze vorliegt. Die Hauptblutung findet sich an gewohnter Stelle mehrere Millimeter von der Knochenknorpelgrenze entfernt. Im eigentlichen Bruchspalt nur ganz geringe Blutmengen. Der Bruchspalt ist durch ein zellreiches, zum Teil durch phthisisches Granulationsgewebe mit Riesenzellen untermischtes Gewebe ausgefüllt, welches an der Knorpelseite mehr parallele und derbere Faserung aufweist. Der Knorpel ist nach außen verdreht und gegenüber der nach innen abgedrängten Rippe abgeschliffen und zerfasert unter Verlust der Verkalkungszone, deren Trümmer in Granulationsgewebe des Bruchspaltes liegen. Nach außen ist sie erhalten, und zwar gegenüber der subperiostalen Lücke, wo weniger Reibung stattgefunden hat. Einzelne Knochentrümmer, völlig nekrotisch, finden sich in der Nähe der Knorpelgrenze an der Innenseite des Bruchspaltes. Unter dem Periost der Außenseite hat sich ein ausgesprochener geflechtartiger Kallus gebildet; an der Innenseite nur eine kleine Insel. In der Mitte, gegenüber dem Schaft, keine Konsolidierung, keine Osteophytbildung. Im schräg getroffenen Schaft nur Lymphoidmark mit Blutung und Stase. Die Zone, wo man Gerüstmark erwarten könnte, fehlt. Pigment wird allenthalben angetroffen.

Nachtrag zum Befund bei der 8. Rippe.

In einem kleinen Stückchen der Rippe gelingt es noch, die Knochenknorpelgrenze im Übergang vom Knochen zum Knorpel zu treffen. Es bestätigt sich die völlige Fraktur und die Verschiebung der Rippe nach innen. Ebenso die Bildung des sehr starken Kallus an der Außenseite unter dem abgehobenen Periost und die Bildung eines schmaleren subperiostalen Kallus

an der Innenseite. In dem allerdings nur sehr kurzen Schaftabschnitt zeigt sich ein sehr spärliches Gerüstmark, welches die Spongiosalücken nur höchst unvollkommen ausfüllt und stark mit Pigment beladen ist. Wie bei Abschluß des Wachstums reichen die Knochenbälkchen bis an den Knorpel hinan. Der Bruch ist scheinbar nicht unmittelbar in der Verkalkungszone, sondern etwas peripher davon erfolgt. Jedenfalls sieht man, dem Knorpel anliegend, ein Trümmerfeld von kleinen Knochenspangen, die zum Teil noch am Knorpel haften, aber anscheinend nachträglich durch Reibung quer gestellt und in Fibrin eingebettet sind, welches diese Knochentrümmer auch gegen das Bruchende des Schaftes, der noch ein zweites Trümmerfeld am Rande aufweist, abdeckt. Die äußere Kortikalis ist nur in einem kleinen Bruchstück zu sehen und erscheint weit hinab gebrochen. Die innere Kortikalis ist weiter oben nach dem Knorpel zu gesplittert, aber ebenfalls schwer gebrochen. Die den Knochenstumpf deckende mehr faserige Schicht enthält reichlich Kapillaren, die anscheinend neu gebildet sind, und sehr reichlich Pigment. Der Knorpel ist in diesem Präparat stellenweise noch besser erhalten als in früheren Präparaten mit guter Wucherungs- und Verkalkungszone und deutlichen primordialen Markräumen, die prall gefüllte Gefäße enthalten. Dieses Wohlerhaltensein des Knorpels beschränkt sich aber fast ausschließlich auf die der äußeren Periostlücke gegenüberliegende Stelle, an welcher, wie erwähnt, auch die Knochenspangen zum Teil noch am Knorpel haften. In den anderen Abschnitten gegenüber dem Schaft zeigt der nach außen verdrehte Knorpel die vorerwähnten Zerstörungen, zum Teil ist er mit derbfaserigem Gewebe, zum Teil mit Fibrin bedeckt.

Auch an der 9. Rippe (Tafel VII, Fig. 23) besteht eine völlige Frakturierung an der Knochenknorpelgrenze mit breit klaffendem Bruchspalt und eine starke Verschiebung des Rippenbruchendes fast um die halbe Knorpelbreite nach innen. Der Knorpel springt entsprechend nach außen vor, ist aber nur wenig gedreht. Das Periost der Außenseite ist stark abgehoben, an der Innenseite ebenfalls, aber sehr viel weniger. Die Kortikalis des Rippenschaftes verjüngt sich nach dem Ende zu, besonders nach der Außenseite. Die Bruchstücke der Kortikalis liegen beiderseits in der Nähe der Bruchenden, etwas nach innen abgerutscht. Zwischen den Kortikalisenden liegt ein nicht sehr großes, in der Mitte etwas eingedrücktes Trümmerfeld von Knochenbälkchen. Das Schaftende ist auf eine Entfernung von ca. 8 mm mit lockerem Gerüstmark, welches stellenweise fast wie Schleimmark aussieht und welches ziemlich zellarm ist, ausgefüllt. Weiterhin folgt stark durchblutetes, mehr lymphoides Mark. Die Zone reinen Lymphoidmarkes ist in dem Präparat nicht mehr vorhanden. Am oberen Schaftende verdichtet sich im Bereiche des Trümmerfeldes das Gerüstmark zu mehr parallelfaserigen zellreichen Zügen, die wie zusammengepreßt aussehen und mit dicken, stark rötlich sich färbenden Fibrinmassen gegen den Knorpel zu bedeckt sind. In dieser mehr faserigen Schicht finden sich reichlich älteres Pigment, reihenförmige Blutungen und prallgefüllte Kapillaren. Die ganze Schicht dieses an Granulationsgewebe erinnernden, mit Fibrin durchsetzten Gerüstmarkes sieht wie ein deckelartiger Abschluß der Knochenmarkshöhle aus. Es verdient noch hervorgehoben zu werden, daß auch in diesem Präparat sowohl im Bereiche des Gerüstmarkes als wie auch weiter abwärts in der durchbluteten Zone des beginnenden Lymphoidmarkes die Ausfüllung der Spongiosalücken nur eine unvollkommene ist und breite Hohlräume freibleiben. Nur nach dem Trümmerfelde zu füllt das Gerüst-

mark die Spongiosamaschen dichter aus, wenn es auch relativ zell- und faserarm bleibt. An den Knochenspangen der Spongiosa ist im allgemeinen ein guter Osteoblastenbelag zu sehen, nur an den Knochentrümmern fehlt derselbe, und zwar für gewöhnlich an der dem Knorpel zugekehrten, mit Fibrin bedeckten Seite. Einzelne Knochentrümmer sehen völlig oder fast völlig nekrotisch aus. Auch an den Bruchenden der Kortikalisspangen fehlt der Osteoblastenbelag und man sieht rauhe, zackige Einkerbungen an den Enden der Spangen.

Die Knorpelbegrenzungslinie zeigt im groben nur unbedeutende Vorbuckelung, dagegen sieht man bei stärkerer Vergrößerung, daß die Verkalkungszone größtenteils fehlt; nur stückweise ist sie erhalten, und zwar im äußeren Fugenwinkel gegenüber der subperiostalen Lücke. Auch die Knorpelwucherungszone ist am Rande des stellenweise wie ausgefressen aussehenden Knorpels öfters unterbrochen, teilweise zeigen sich noch Lücken, die an primordiale Markräume erinnern. Einzelne Vorsprünge des Knorpels sehen nekrotisch aus. Der Knorpel ist in großer Ausdehnung mit einem Fibrinsaum bedeckt, der an einzelnen Stellen hyalinisiert erscheint, und zwar in der Mitte dem äußeren Kortikalisstumpf gegenüber, während das Fibrin der äußeren periostalen Lücke gegenüber beginnende Organisation aufweist. Im eigentlichen Bruchspalt findet sich mit Ausnahme von kleinen Blutanhäufungen in der am Knorpel haftenden Fibrinschicht so gut wie keine Blutung. Dagegen liegen in dem Fibrin überall die Trümmer der Verkalkungszone.

Der Raum zwischen abgehobenem äußeren Periost und Kortikalis ist keilförmig, nach dem Knorpel zu breiter werdend, mit faserigem Gewebe und frischem geflechtartigen Kallus vollkommen ausgefüllt. In diesem Flechtwerk liegen größere Blutinseln, besonders an der kortikalen Seite, ferner in Organisation begriffenes und noch unorganisiertes Fibrin, auch Pigment ist zu sehen, wenn auch nicht sehr reichlich. Nach dem Knorpel zu, noch ehe das Ende des Kortikalisstumpfes erreicht ist, hört der Kallus auf und wird durch ein straffes, sehr weitmaschiges Fasermark ersetzt, welches stellenweise wie lockeres Granulationsgewebe aussieht und Blutungen, Pigment und gefüllte Kapillaren führt und an der Knorpelseite und gegen die Spitze der Kortikalis zu mit Fibrin bedeckt ist. Ganz in der äußeren Knorpelfuge findet sich dann nochmals eine kleine, dem Periost anliegende Kallusinsel. Zwischen innerem Periost und Kortikalis zeigen sich fast dieselben Verhältnisse, aber nur in ganz schmaler Zone. Hier steht das Gerüstmark des Schaftes durch Frakturlücke der Kortikalis mit dem faserigen Gewebe unter dem Periost in fließender Verbindung. Auch in den Markräumen der Kortikalis ist beiderseits in gleicher Ausdehnung wie im Schafte das Lymphoidmark durch Gerüstmark ersetzt.

Pigment findet sich ziemlich reichlich im Gerüstmark des Schaftes wie auch in dem frischdurchbluteten Anfangsteil des Lymphoidmarkes.

Periost und Kallusbindegewebe sowie die Knochenkörperchen der Rippe zeigen ziemlich ausgedehnte Verfettung.

Zusammenfassung (Tafel VII, Fig. 23). Die 9. Rippe zeigt ebenfalls völlige Fraktur und Verschiebung des Rippenendes um halbe Knorpelbreite nach innen. Der Knorpel ist wenig verdreht. Die Blutung findet sich etwa in 1 cm Entfernung von der Knorpelgrenze am Übergang

vom Lymphoidmark zum Gerüstmark und subperiostal in gleicher Höhe. So gut wie keine Blutung im Bruchspalt. Das Schaftende enthält typisches, sehr lockeres, fast schleimartiges Gerüstmark, welches sich knorpelwärts zu einem mehr faserigen, die Markhöhle deckenden Granulationsgewebe verdichtet, welches die Knochensplitter des Trümmerfeldes umschließt und nach der Bruchspalte zu mit einer Fibrinschicht abgedeckt ist. Die Knochenspangen der Kortikalis zeigen, besonders an der Außenseite, proximal eine gewisse Rarefikation. Die Osteoblasten fehlen nur an den Knochentrümmern und den Bruchenden der Kortikalis. Im subperiostalen Schaftraum starke Kallusbildung, besonders außen. Keine Osteophytbildung in der eigentlichen Knorpelfuge. Im Gerüstmark nur spärliche Kapillaren, die sehr eng und wenig gefüllt sind. Nach dem Lymphoidmark zu weite und gefüllte Kapillaren. Der Knorpel zeigt mechanische Verletzungen gegenüber dem Knochenstrumpf und erhaltene Verkalkungszone an dem den Knochen überragenden Teile. Pigment wird überall gefunden.

Sektion O. 7, 1917 (30 Jahre alter Russe) (Tafel XIII, Fig. 36).

Von dem Brustbein sind die linke 6., 7. und 8. Rippe aufgehoben, und zwar wegen einer subperiostalen Eiterung um die Knochenknorpelgrenze und das Ende des Rippenschaftes der 7. Rippe. Offenbar handelt es sich um ein vereitertes Hämatom. Die Rippe ist völlig abgebrochen und mit dem Bruchende nach außen und oben verlagert. Das Periost ist in etwa 4 cm Länge abgehoben und innen mit gelblichen Fibrinmassen und speckigen Belägen bedeckt. Die darüber liegende 6. Rippe zeigt einen etwa 1 mm breiten dunkelrot gefärbten Saum an der Knochenknorpelgrenze. Auf dem Durchschnitt zeigt sich, daß das proximale Knochenmark gallertig rot aussieht. Die Rippe ist nicht gebrochen, dagegen läßt sich das innere Periost über eine Strecke von 5 cm leicht von der Rippe abheben, wogegen das äußere Periost noch vollständig festhaftet. Die Kortikalis erscheint nach dem Knorpelende zu spitz auslaufend und stark verdünnt. An der Innenseite ist sie makroskopisch überhaupt nicht bis an die Knorpelgrenze zu verfolgen, sondern endet in bröckeligen Massen. Am Knorpel sieht man im Bereiche des Schaftes einen gelblich gefärbten schmalen Saum, der den Knorpel gegen den Markraum abdeckt. Auch an der 8. Rippe sieht man einen ca. 2 mm breiten rötlichen Streifen an der Knochenknorpelgrenze. Auf dem Längsschnitt bietet sie ein ähnliches Bild wie die 6. Rippe.

Von diesem Präparat wird zunächst die 6. Rippe untersucht, welche auf dem Durchschnitt schon makroskopisch beschrieben ist. Das Präparat hat deshalb besonderes Interesse, weil die Veränderungen, die sich finden, im ganzen nur geringfügiger bzw. beginnender Natur sind. Es zeigt sich nämlich, daß entsprechend dem makroskopischen Verhalten nur eine Fraktur an

der Innenseite der Kortikalis besteht und daß dementsprechend auch an der Innenseite das Periost in schmaler Zone abgehoben ist. Die Kortikalis wird nach beiden Enden zu viel schmäler als weiter distal, und zwar auf beiden Seiten. Während sie sich nun auf der Außenseite bis an den Knorpel hinan verfolgen läßt, wo sie allerdings an ihrer Anheftungslinie gelöst ist, hört sie an der Innenseite ca. 2 mm vor der Knorpellinie auf und ist in ihrem Endteil mehrfach gebrochen. Der Knorpel zeigt gegenüber dieser Bruchstelle eine tiefe Bucht, läßt neben der inneren Kortikalis in den Schaft hinein einen spornartigen Vorsprung sich eindrängen und schrägt sich nach außen allmählich wieder ab. Der Knorpel ist im ganzen scheinbar nicht gegen den Schaft verschoben oder verdreht, sondern überragt ihn nur um ein Weniges an der Innenseite, was dadurch zu erklären ist, daß die innere Kortikalislamelle mit den Bruchenden ein wenig nach innen gedrängt ist.

Im ganzen Präparat findet sich auffallend wenig von Blutung. Das proximale Ende des Schaftes ist in einer Ausdehnung von ca. 6 mm durch ein ungewöhnlich lockeres, fast schleimartiges, von feinspindeligen Zellen und Ausläufern durchzogenes Gerüstmark ausgefüllt. In diesem Gerüstmark findet sich an der Frakturseite der inneren Kortikalis eine diffuse Durchsetzung mit freien roten Blutkörperchen, die aber nur in kleinen Gruppen frei im Gewebe angeordnet sind und keine größeren Blutmassen bilden. Die stärkste Anhäufung findet sich mehr in der Mitte des Markraumes und reicht bis an ein kleines Trümmerfeld hinan, welches sich nur nach dem inneren Winkel zu findet. Das Gerüstmark ist arm an Kapillaren; wo dieselben sind, erscheinen sie auffallend eng und wenig gefüllt. An der Grenze nach dem Lymphoidmark zu, die nicht ganz scharf verläuft, finden sich wieder reichlichere und etwas stärkere Kapillaren. Auffälligerweise ist in diesen Grenzbezirken sehr wenig von Blutung zu sehen bis auf eine kleine Stelle in der Nähe der inneren Kortikalis, wo sich eine gewisse Stase in den Kapillaren und kleinere Blutungen erkennen lassen. Auch Pigment wird im Lymphoidmark sowohl wie im Gerüstmark nicht so sehr reichlich gefunden. Nur gegen die Knorpelgrenze zu tritt es etwas mehr auf.

Es besteht kein eigentlicher größerer Bruchspalt bzw. es ist da, wo an der Innenseite der Knochen abgebrochen ist, die Spalte ausgefüllt durch ein Fibrinnetz, welches so gut wie keine roten Blutkörperchen aufweist. Das Knochentrümmerfeld liegt vorwiegend an der Innenseite um das Ende der Kortikalis herum. Die Knochenspangen der Spongiosa gehen zum Teil wie bei abgeschlossenem Wachstum direkt in den Knorpel über, sie sind aber auch weiter nach außen teilweise so parallel zu der Knorpelbegrenzungslinie gelagert, daß man den Eindruck hat, daß auch hier eine Fraktur stattfand. Das bestätigt sich noch dadurch, daß die Fibrinschicht so gut wie in ganzer Ausdehnung längs der Knorpelgrenze zu finden ist, nur an einzelnen Stellen durch die bis an den Knorpel reichenden Knochenspangen unterbrochen. Von den Knochentrümmern sind nur einzelne kleine Splitter als nekrotisch zu bezeichnen, die anderen zeigen noch einen leidlich erhaltenen Osteoblastenbelag, der allerdings Lücken aufweist, und zwar besonders an der Knorpelseite, wo dann gewöhnlich Fibrinbelag sich findet. Weiter distal ist an den Knochenbalken der Osteoblastenbelag deutlich, wenn auch zugegeben werden muß, daß vielfach Lücken im Belag bestehen und die Osteoblasten auffallend schmal aussehen, wogegen sie an der periostalen Seite außen noch recht deutlich sich zeigen.

Der Knorpel ist im ganzen gut erhalten, sowohl was die Knorpelwucherungszone als die Verkalkungszone betrifft. Größere Lücken in der Verkalkungszone finden sich nicht. Der Knorpel zeigt auch in der Nische gegenüber dem erwähnten Bruchende keine gröbere mechanische Zerstörung. Nur auf der Kegelspitze gegenüber dem Schaftbruchende besteht eine leichte Unregelmäßigkeit; hier ist auch das Fibrin sehr reichlich, welches sich übrigens allenthalben in die primordialen Markräume hineinschiebt. An der erwähnten Stelle finden sich vereinzelte Trümmer der Verkalkungszone.

In der Fibrinschicht, nahe dem Knorpel, sieht man vereinzelte Inseln neugebildeten Knorpels und außerdem fällt auf, daß die Knochenspangen am Markrande des Trümmerfeldes osteophytären Belag aufweisen, an den das Gerüstmark unmittelbar herantritt. Man sieht auch sonst an der Fibrinschicht nach dem Gerüstmark zu größere breite Zellzüge, die als beginnende Osteophytbildung zu bezeichnen sind. Das ist besonders der Fall in der Nähe der inneren Frakturstellen, wo auch das Gerüstmark in der Endzone mehr faserig wird.

Diese Stelle steht im engen Zusammenhang mit gleichartigem faser- und zellreichem Gewebe zwischen innerem Periost und Kortikalis, welches den ganzen Spalt unter dem Periost, von Blutungen durchsetzt, ausfüllt. Dieses Granulationsgewebe geht offensichtlich vom Periost aus. Innerhalb der eigentlichen Knochenknorpelgrenze zeigt sich keine Kallusbildung.

Zusammenfassung (O. 7, 6. Rippe). Das auffallendste bei dieser Rippe ist das Fehlen stärkerer Blutungen. Es findet sich ein sehr lockeres, schleimartiges Gerüstmark am Ende des Rippenschaftes. An der Grenze zum Lymphoidmark sind nur ganz kleine Blutungen sichtbar, auch das Pigment im Gerüstmark ist nur spärlich. Am Ende des Gerüstmarkes findet sich etwas mehr ausgetretenes Blut, welches aber nur einen kleinen Teil des Gerüstmarkes durchsetzt. Es besteht eine unvollständige Fraktur derart, daß die innere Kortikalis vom Knorpel abgebrochen und gesplittert ist. Die äußere Kortikalis geht noch bis an den Knorpel hinan. Auch im Spongiosateil lassen sich die Knochenbälkchen bis in unmittelbare Nähe des Knorpels verfolgen. Man sieht aber fast auf ganzer Linie, daß der Knochen vom Knorpel durch eine Fibrinschicht getrennt ist. Stärkere Verschiebungen an der Bruchstelle oder im eigentlichen Bruchspalt zeigen sich jedoch nicht. Der Knochen weist am Ende Rarefikation und lückenhaften Osteoblastenbelag auf. Der ganze Prozeß scheint Heilungstendenz zu zeigen und zwar scheinen die Heilungsvorgänge vom Periost auszugehen, wo sich von der Innenseite her Granulationsgewebe gegen die Fibrinschicht an der Knorpelgrenze vorschiebt, welches die Knochenbälkchen der Trümmerfeldzone an der Markseite zu Osteophytbildung angeregt hat. Zwischen Fibrin und Knorpel sieht man außer inselförmiger Knorpelneubildung keine Osteophytbildung. Am Knorpel nur ganz geringe Zerstörungen der Verkalkungszone im Bereiche der Bruchstelle, dagegen Deformierung der Knorpelbegrenzungslinie in Gestalt von Vorbuchtung derselben in der Zone

des Zusammenbruches der Knochenspangen. Im ganzen nur geringe Pigmentablagerungen.

Auch an der 8. Rippe (Tafel XII, Fig. 32) besteht eine unvollständige Fraktur an der inneren Hälfte der Knochenknorpelgrenze ohne stärkere Verschiebung von Knochen und Knorpel gegeneinander. Die abgebrochene innere Kortikalis ist dabei noch ziemlich kräftig entwickelt, wogegen die äußere zierlicher ist und mit den benachbarten Spongiosabälkchen bis an die Knorpelgrenze hinan reicht. Das Ende des Rippenschaftes ist in einer Zone von 5 mm durch ein sehr lockeres Gerüstmark eingenommen. Dieses fast schleimige Gerüstmark zeigt feine spindelige Zellen mit langen Ausläufern und führt noch vereinzelte Gruppen lymphoider Zellen. Es geht mehr allmählich in das Lymphoidmark über, welches zahlreiche kleine Blutungsherde und an der Grenze gegen das Gerüstmark stark gefüllte Kapillaren aufweist. Jenseits dieser Grenze, wo etwas größere miliare Blutungen bestehen, zeigt das Gerüstmark mehr diffuse kleine Blutaustritte und Pigmentanhäufungen, besonders nahe der Knorpelgrenze und an der Frakturseite mehr als außen. Durch das Gerüstmark ziehen vereinzelte, mit Blut gefüllte, zartwandige lange Kapillarschlingen, die ziemlich eng sind.

Von der Mitte des Knorpels ab nach innen liegt ein kleines Trümmerfeld, welches durch einen unvollkommenen Bruchspalt vom Knorpel getrennt und gegen diesen durch Fibrin abgedeckt ist. Zwischen den Trümmern hindurch und an der nicht gebrochenen Seite zieht das Gerüstmark, mit Pigment beladen, aber ohne Zeichen frischer Blutung bis an den Knorpel hinan und in die primordialen Markräume hinein. Die Bälkchen der Spongiosa und inneren Kortikalis gehen an vielen Stellen ohne Unterbrechung in die Verkalkungszone des Knorpels über, welche fast in ganzer Ausdehnung auch über die Frakturstelle hinweg mit der Knorpelwucherungszone zu verfolgen ist. Nur am inneren Fugenwinkel sind einzelne Trümmer der Verkalkungszone zu sehen, sonst scheint der Bruch mehr distal an den Endknochenspangen dicht vor der Verkalkungszone erfolgt zu sein.

An den Knochenspangen ist der Osteoblastenbesatz erhalten, bei den Knochentrümmern jedoch vorwiegend nur an der Markseite. Es scheint sich dabei an den Knochentrümmern zum Teil um frisch gebildetes Osteophyt zu handeln, welches von mehr faserigen Zügen des Gerüstmarkes um die Knochenbälkchen herum abgeleitet werden könnte. Die Trümmer des inneren Kortikalisendes liegen in der Nachbarschaft desselben und in den inneren Fugenwinkel verlagert, wo sich ein etwas derberes, das dort liegende Fibrin organisierendes durchblutetes Granulationsgewebe des Periostes findet.

Es steht in Zusammenhang mit gleichartigem, Blutgefäße führenden Granulationsgewebe unter dem inneren Periost, welches im Gegensatz zum äußeren über eine lange Strecke, wenn auch nur in schmalem Spalt, abgehoben ist.

In den Knochenhöhlen der Kortikalis sieht man dieselbe Verteilung von Gerüst- und Lymphoidmark wie im Schaft.

Zusammenfassung (Tafel XII, Fig. 32). Der Befund an der 8. Rippe deckt sich ziemlich mit dem der 6. Rippe. Es besteht in einer 5 mm Endzone ein schleimiges Gerüstmark, welches noch Reste von Lymphoidmark aufweist, diffuse feine Blutungen und Pigment führt. Etwas größere, aber auch noch miliare Blutungen sieht man in dem Lymphoidmark neben

kapillärer Stase. Das Gerüstmark hat enge, zartwandige Kapillaren; es geht allmählich in das Lymphoidmark über. Das Gesamtmark ist nicht besonders rarefiziert. Auch an den Knochenbalken kann man nicht mit Sicherheit eine Rarefikation feststellen. Der Knochen ist an einer Seite, und zwar der inneren, abgebrochen. Der Bruch betrifft die innere Kortikalis, welche sehr viel stärker ist als die äußere und die benachbarte Hälfte der Spongiosa. Die äußere Hälfte und äußere Kortikalis gehen ungebrochen wie bei abgeschlossenem Wachstum in den Knorpel über. Der unvollkommene Bruchspalt zeigt kein Blut, dagegen Fibrin gegenüber dem kleinen bestehenden Trümmerfelde. An der Markseite der Knochentrümmer und an den letzten Spongiosabälkchen Osteophytbildung, nicht an der Korpelseite. Das Gerüstmark geht bis an den Knorpel hinan und in die Primordialräume hinein.

Sektions-Nr. Q. 27 (30—35 Jahre alter türkischer Soldat) (Tafel XIII, Fig. 34).

An der vorderen Brustwand ist eine auffällige Braunfärbung der die Knorpel bedeckenden Muskelreste und des Bindegewebes zu erkennen. Die Knochenknorpelgrenzen gehen im allgemeinen ohne Bruch und Verschiebung glatt ineinander über. Sie zeigen jedoch einen feinen, wie durch Gefäßfüllung entstandenen bläulichen Saum an der Knorpelgrenze, von dem aus vereinzelte kurze Gefäßästchen auf den Knorpel ausstrahlen, die durch das Perichondrium schimmern. Eine Ausnahme machen die 5. und 6. rechte Rippe, welche an der Knochenknorpelgrenze tief braunrot verfärbt sind, in einer Ausdehnung von über 4 cm auf Periost und Perichondrium sich erstreckend. Die Rippen sind an diesen beiden Stellen abgebrochen, aber anscheinend schon wieder durch Kallus ziemlich fest konsolidiert. Es hat dabei eine Verschiebung der Rippenbruchenden gegen den Knorpel nach innen stattgefunden. Die 6. Rippe ist außerdem mit ihrem oberen Rande ein wenig nach außen verdreht und in schiefer Anheilung an den Knorpel begriffen. An der Innenseite des Brustbeins, wo die Rippenenden sich vorbuckeln, die außerdem noch nach oben gegen den Knorpel abgewichen sind, zeigen sich noch ausgedehntere, 4 bis 5 cm an der Rippe entlang laufende subperiostale Braunfärbungen, die auch das Perichondrium eine Strecke weit mit einbeziehen.

Von diesem Brustbein wurden zur Schonung des Präparates die befallenen rechtsseitigen Rippen nicht untersucht, dagegen die 2. und 6. linke Rippe (Tafel XII, Fig. 33) und die 9. rechte Rippe. Die Befunde an diesen Rippen sind ziemlich einheitlicher Natur und können daher zusammen beschrieben werden. Es besteht bei keiner der Rippen eine Fraktur; was aber bei allen gleichmäßig auffällt, ist eine Art von Ödem des gesamten Knochenmarkes, wodurch dasselbe weitmaschig durchlöchert wird. An den meisten Stellen überzieht das Knochenmark, welches durchweg Lymphoidmark ist und bis an den Knorpel heranreicht, die Spongiosabälkchen als schmaler Saum, der großwabige Lücken

umschließt. Hand in Hand damit geht eine hochgradige Verdünnung der Spongiosa, deren Balkenwerk aus auffallend zierlichen und wenig verzweigten Knochensparren besteht, die meistens von schräg außen nach innen knorpelwärts gerichtet sind. Doch sind große Abschnitte zu sehen, wo sich überhaupt nur ganz vereinzelt ein Spongiosabalken findet. An der Kortikalis ist die Rarefikation nicht so hochgradig, wenn sie auch proximal an der Knochenknorpelgrenze gut zu erkennen ist. Daß trotzdem keine Fraktur besteht, wurde schon erwähnt. Es sei noch hinzugefügt, daß die Spongiosarefikation am ausgesprochendsten bei der linken 6. Rippe ist, also in der Höhe, wo wir rechts die makroskopisch beschriebenen Befunde haben. Hier ist auch das Knochenmark am dürftigsten, welches die größten Hohlräume im Spongiosagitter freiläßt. Ein ganz ähnliches Bild bietet die 9. rechte Rippe.

Dann folgt in bezug auf den Grad der gleichen Veränderung die 2. linke Rippe, welche aber infolge Ödems des Knochenmarkes die Spongiosaräume etwas mehr ausgefüllt zeigt.

Das Knochenmark ist, wie erwähnt, Lymphoidmark bis an die Knorpelgrenze heran, wenn es vielleicht auch ein faserreicheres Stroma und dichtere Einbettung der lymphoiden Elemente in dasselbe aufweist. Jedenfalls ist das an der 6. und 9. Rippe der Fall. Bei der 2. Rippe dagegen ändert sich das Bild etwas durch das stärkere Ödem des Knochenmarkes, welches dadurch ärmer an lymphoiden Zellen aussieht, und zwar besonders nach der Knochenknorpelgrenze zu. Das gesamte Knochenmark ist hyperämisch, alle Kapillaren sind ziemlich deutlich gefüllt, und zwar distal von der Knochenknorpelgrenze mehr als proximal. Nur an der Knorpelgrenze selbst zeigen sich wieder stärkere Gefäßfüllungen, die an der 6. Rippe anscheinend schon zu kleinen Blutungen geführt haben.

Der Knorpel zeigt keine Verschiebung und keine besonderen Unregelmäßigkeiten. Die Knochenspangen gehen wie bei abgeschlossenem Wachstum kontinuierlich in ihn über. Die Knorpelwucherungszone und die Verkalkungszone zeigen keine Unterbrechung bis auf die primordialen Markräume. Dementsprechend findet sich auch kein Trümmerfeld, nur an der 2. Rippe zeigt sich, daß im Fugenwinkel an der Innenseite an ganz umschriebener Stelle neben dem Ende der Kortikalis einzelne kleinere Spongiosabälkchen ohne wesentlichere Verschiebung zusammengebrochen sind und daß in ihrer Umgebung eine kleine Blutung sich findet. Daß es sich um lokale Fraktur und nicht um Schrägschnitte handelt, zeigt sich an den zackigen Bruchenden und kleinen Splitterungen dieser Stücke. Bei der 6. Rippe verdient noch hervorgehoben zu werden, daß sich im Fugenwinkel an der Außenseite unter dem Perichondrium Fibrinablagerung findet und daß an dieser umschriebenen Stelle das Knochenmark zellärmer aussieht. Es scheint hier keine Knochenanbildung an den Knorpel stattgefunden zu haben.

An allen Knochenspangen ist durchweg nur ein sehr spärlicher Belag schmalspindeliger Osteoblasten zu erkennen, meistens fehlt derselbe in größerer Ausdehnung. Außerdem ist noch hervorzuheben, daß in der Nähe der Knochenknorpelgrenze die Knochenspangen vielfach eine rauhe Begrenzung aufweisen, deren Beurteilung allerdings bei vielfachen Schrägschnitten nicht ganz leicht ist. Frakturspalten finden sich im allgemeinen nicht.

In dem Mark des Schaftes sieht man vereinzelte Pigmentschollen, im ganzen nur sehr wenig.

Zusammenfassung (Tafel XII, Fig. 33). Die zur Untersuchung gelangten, makroskopisch nicht veränderten drei Rippen des Brustbeines eines ca. 30jährigen, an generalisierter Phthise, Dysenterie und Skorbut verstorbenen Soldaten zeigen als einheitlichen Befund eine hochgradige Rarefikation des Knochenspangenwerkes, besonders der Spongiosa, sehr lückenhaften Osteoblastenbelag und stellenweise eine gewisse Rauhigkeit der Knochenspangen. Es ist im allgemeinen nicht zur Fraktur an der Knochenknorpelgrenze gekommen, nur am inneren Fugenwinkel der 2. Rippe scheint ein lokaler, kleiner Zusammenbruch mit kleiner Blutung an einigen Spongiosabälkchen erfolgt zu sein. Auch das Knochenmark, welches bis an den Knochen hinan als Lymphoidmark anzusprechen ist, zeigt Rarefikation und kleidet meist nur als schmaler Saum die im übrigen freien Spongiosalücken aus und enthält bis an den Knorpel hinan vereinzelte Fettmarktröpfchen. Das Mark scheint eine über die Norm hinausgehende Faserung aufzuweisen; es ist von blutgefüllten Kapillaren durchzogen, zeigt vereinzelte kleine Blutungen und ganz wenig Pigment. Die Knorpelgrenze ist gegenüber dem Schafte im ganzen wohl erhalten, nur an der 6. Rippe findet sich am äußeren Fugenwinkel ein kleiner Fibrinherd unter dem Perichondrium, der vielleicht als Zeichen mangelnder Knochenanbildung anzusprechen ist. Am Periost nichts Besonderes.

Im Gegensatz zu den Veränderungen an den Rippen wies das übrige Knochensystem, soweit es zur Untersuchung kam, sehr geringe oder gar keine Veränderungen auf. Von dem Fall Sektions-Nr. M. 9 (kaum 20jähriger türkischer Soldat, gestorben an Phthise und Skorbut) wurde die untere Epiphyse des Femur und die obere Epiphyse der Tibia untersucht, wo sich makroskopisch eine himbeerartige, keilförmige Färbung längs des Intermediärknorpels fand. Im histologischen Schnitt zeigt sich, daß diese Färbung dadurch bedingt ist, daß sich an der Schaftseite des Knorpels eine bis zu 5 mm messende, meist nur ca. 3 mm breite Zone von Lymphoidmark findet, während sonst allenthalben Fettmark zu sehen ist. Der Knorpel hat einen leicht gewellten Verlauf; zu beiden Seiten treten die Knochenspangen an ihn heran. Die Knorpelwucherungszone ist an der Schaftseite ziemlich durchgehend erhalten und regelmäßig, desgleichen die Verkalkungszone. Auch die primordialen Markräume und deren Kapillaren zeigen regelrechte Verhältnisse. An den Knochenspangen guter Osteoblastenbelag. Keine merkbare Atrophie oder Rarefikation. Das Lymphoidmark, soweit es vorhanden ist, zeigt keine Spur von Gerüstmarkbildung. Es ist leicht hyperämisch ohne sichere Blutungen, wenn auch einzelne Gefäße sehr breite Blutmassen enthalten, die fast an kleine Blutung erinnern könnten. Kein sicheres

Pigment. Der Knorpel weist an vereinzelten Stellen kleine, an Nekrose erinnernde Randherdchen auf, die aber noch mit dem physiologischen Abbau in Zusammenhang zu bringen sind.

Ein ganz anologes Bild wie hier am Femur, zeigt die obere Tibiaepiphyse, während in einem anderen Falle die obere Tibiaepiphyse fast nur Fettmark mit ganz geringen Resten lymphoider Elemente, ebenfalls ohne Anzeichen von Gerüstmark, aufweist.

Auch der Oberschenkelkopf eines weiteren Falles von Skorbut (M. 10, ca. 30jähriger türkischer Soldat), zeigt wohl noch auffallend reichliches Lymphoidmark, welches stark hyperämisch ist, aber keine Zeichen von Gerüstmark, keine Rarefikation der Knochenbälkchen. Stellenweise scheint es zu kleinen Blutungen gekommen zu sein. Pigment findet sich dagegen nicht.

Die Zehenknochen bei einem Fall von ausgedehntem Skorbut, bei dem sich besonders schwere alte Faszienblutungen am Unterschenkel fanden, zeigen im allgemeinen nur Fettmark. In dem anliegenden derben Bindegewebe einer Mittelphalange sieht man dagegen in Anlehnung an mittelgroße Gefäße kleine Blutungen und kann dieselben bis in den Knochen hinein in eine Knochenmarkshöhle verfolgen, wo außerdem Fibrin in größeren Mengen abgelagert ist. Doch ist ein Flachschnitt an dieser Stelle nicht auszuschließen, so daß es sich dann nicht um eine eigentliche Blutung in die Knochenmarkshöhle, sondern um eine mit dem Periost in Zusammenhang stehende Blutung in die Kortikalis oder um dieselbe handeln würde. Jedenfalls ist in diesem Schnitt neben der Blutung kein Mark in der Knochenhöhle zu erkennen. Nur in einem weiteren Schnitte sieht man in der Nähe des Gelenkknorpels am Ende der Phalange auch kleine Blutungen zusammen mit Fettmark innerhalb eines Spongiosaraumes der Markhöhle liegen.

Das Brustbein des Falles P. 28 wurde in Höhe des Ansatzes der 3. Rippe, wo sich zu beiden Seiten einer Zwischenknorpelscheibe tiefere Rotfärbung zeigte, untersucht. Es ist mit Lymphoidfettmark versehen, welches bis an den Zwischenknorpel heranreicht und kein Gerüstmark aufweist. In der Nähe des Knorpels treten die Fettzellen zurück, und es finden sich neben sehr reichlichen und stark gefüllten Kapillaren meist kleinere, an vereinzelten Stellen aber auch etwas größere interstielle Markblutungen ohne Reaktion in der Umgebung. Die Blutungen sind nicht mehr ganz frisch, doch sieht man auch kein Pigment. Am Zwischenknorpel, welcher nur noch abgeflachte Knorpelzellreihen enthält, ist die fleckförmige Verfettung der Knorpelendschichten und -grundsubstanz stellenweise sehr hochgradig. Auch am Periost besteht interstitielle Fettinfiltration.

Der Schwertfortsatz desselben Falles zeigt die gleichen Veränderungen.

Von einem Fall von älterem ausgesprochenem Skorbut bei einem 35—40jährigen Soldaten, bei dem sich unter anderem kleine skorbutische Blutungen an der Dura mater zeigten, sieht man auf Schnitten durch die Hinterhauptschuppe die Knochenlücken mit Lymphoidfettmark ausgefüllt und in demselben interstitielle, mehr diffuse Blutungen älterer Natur. Daneben außerdem noch beginnende Pigmentbildung, aber kein Gerüstmark und keine besondere Reaktion in der Umgebung der Blutungen.

Der Kieferknochen (Sektion M. 1), und zwar der untere Ast des Unterkiefers zeigt eine besonders starke Blutfülle im Mark. Letzteres besteht teilweise aus Fettmark, teilweise aus Lymphoidmark. Gerade in letzterem sind die Blutgefäße bis zum Bersten gefüllt und es ist auch mehrfach zu kleinen Blutungen gekommen. Gerüstmark findet sich nicht, auch nicht in der Umgebung der Blutungen, nur weist das Lymphoidmark schon vielfach hellere Abschnitte mit beginnender Umwandlung in Fettmark auf. An den Blutungen ist keine Organisation zu erkennen.

Weiter wurde noch der Durchschnitt durch einen Schneidezahn und anliegenden Kieferfortsatz untersucht. (Sektions-Nr. unbekannt.) An der Pulpa nichts Besonderes. Der Kieferknochen zeigt größtenteils Fettmark und auffallenderweise in den der Zahnwurzel zu gelegenen Teilen ein mehr faseriges, von weiten blutgefüllten Gefäßen durchzogenes Mark, welches auch sehr locker gebaute Stellen zeigt, die an Gerüstmark erinnern. Kleine Blutungen sind vereinzelt zu sehen. Das Mark steht mit der Wurzelhaut des Zahnes in Verbindung und ebenso am Alveolarfortsatz mit dem Periost und dem submukösen Bindegewebe des Zahnfleisches. An dieser Verbindungsstelle sind ebenfalls ganz kleine Blutungen nachzuweisen.

Zusammenfassung der Knochenbefunde. Um einen Gesamtüberblick über die Knochenveränderungen zu geben, wie sie besonders an den Knorpelenden der Rippen sich zeigten, sollen die wesentlichen Befunde hier noch einmal zusammengefaßt werden. Die Rippenenden der vier zur Untersuchung gelangten Fälle, von denen im ganzen 14 Rippen untersucht wurden und zwar von dem einen Falle fortlaufend die 2. bis 9. Rippe, wiesen gewisse Unterschiede auf, die einerseits auf den Verlauf des Skorbuts, andererseits auf Heilungsvorgänge, ferner auf das Alter der bestehenden Veränderungen und wohl auch auf das Alter der Individuen zurückzuführen sind. Ehe auf diese Unterschiede eingegangen wird, sollen die mehr gemeinsamen und typischen Veränderungen besprochen werden.

Wie beim Skorbut überhaupt ließen sich Blutungen in der Mehrzahl aller Rippenpräparate feststellen, und zwar auch an den nicht gebrochenen Rippen des Falles Q. 27. Allerdings finden sich hier nur kleine kapilläre Markblutungen, die wenig hervortreten. Schwere Blutungen zeigen sich überall, wo Frakturen bestehen, hauptsächlich unter dem Periost, welches auf größere Strecken abgehoben war. Es handelt sich um offenbar traumatische Blutungen, die sich längs des Rippenschaftes entlang zogen, da das Periost keine Zerreißung zeigte und das Blut nicht nach außen treten konnte.

Außer diesen traumatischen Blutungen finden sich aber auch andere Blutungen, die man als skorbutische aufzufassen berechtigt ist und welche im Mark sich finden. Der Lieblingssitz für diese Blutungen ist ca. 5 bis 10 mm von der Knochenknorpelgrenze entfernt an der Stelle, wo das Lymphoidmark aufzuhören und in das noch zu erwähnende Gerüstmark überzugehen pflegt. Hier kann man in Anlehnung an ausgesprochene Stase in der letzten Zone des Lymphoidmarkes kleinere und größere freie Blutungen in den Maschenräumen der Spongiosa sehen, wobei die Blutungen sich gern längs der Knochenbälkchen auszubreiten pflegen. Wenn diese Stelle auch ziemlich häufig von größeren Blutungen betroffen wird, so ist es doch nicht regelmäßig der Fall, auch bei ausgebildetem Gerüstmark. Dagegen werden kleine Blutungen in Gestalt von einzelnen freiliegenden Erythrozyten kaum vermißt.

Als die demnächst vorzugsweise betroffene Stelle kommt die Zone am Ende des Schaftes unter dem Trümmerfeld in Betracht. Auch hier sieht man meistens Blutungen, wenn auch kleinere, die zum Teil als traumatische aufzufassen sind, dann aber schon gewöhnlich die Zeichen eines gewissen Alters annehmen, zum Teil stammen sie aber wohl aus dem meistens unter dem Trümmerfelde liegenden, oft kapillarreichen Granulationsgewebe des Gerüst- bzw. Fasermarkes, in welchem die Blutungen ebenfalls vorwiegend traumatisch durch Reibung der Bruchenden entstehen. Doch sind hier spontane Blutungen nicht auszuschließen.

Ferner trifft man meist kleinere Blutungen im Lymphoidmark, in welchem die hochgradige Stase aller Kapillaren die Ursache für die Blutungen erklärlich macht.

Im eigentlichen Abschnitt des Gerüstmarkes finden sich ebenfalls Blutungen, doch können dieselben sehr zurücktreten, ja fast fehlen.

Auffallend ist aber, daß der Bruchspalt meistens so gut wie keine frischen, größeren Blutungen aufweist, was für die Beurteilung des Zustandekommens der Fraktur von Wichtigkeit ist. Was bei bestehender Fraktur stets gefunden wird, sind größere Mengen stark mit Eosin sich färbenden Fibrins, auf das noch eingegangen werden wird. Woher dieses Fibrin kommt, ist nicht leicht zu entscheiden, da es nicht den Anschein

hat, als ob es aus größeren Blutungen in den Bruchspalt stammte; sonst müßte unter den vielen zur Untersuchung gelangten Rippen, die alle Stadien der Frakturierung umfassen, sich sicher auch solche gefunden haben, wo man neben Fibrin noch frisches Blut in größeren Mengen im Bruchspalt liegen sieht. Das ist aber durchaus nicht der Fall, sondern Blutungen im Bruchspalt treten ganz zurück. Nur kleine Reihen roter Blutkörperchen sieht man in einzelnen Fällen in das Fibrinnetz eingeschaltet.

Bei sämtlichen Rippen, mit Ausnahme der nicht gebrochenen und auch makroskopisch nicht erkrankt aussehenden Rippen des Falles Q. 27, wurde als spezifische Markveränderung das Auftreten von Gerüstmark am Knorpelende des Rippenschaftes beobachtet. Der Befund erscheint so typisch (naturgemäß in Zusammenhang mit den anderen mikroskopischen Befunden), daß man aus ihm mit Sicherheit auf den skorbutischen Charakter des Leidens Schlüsse ziehen kann. Das Gerüstmark trifft man für gewöhnlich in einer Ausdehnung von 5 bis 10 mm am proximalen Ende des Rippenschaftes, wo es bei wohl ausgebildeten Fällen mit ziemlich scharfer Grenze gegen das Lymphoidmark hin aufhört, wogegen bei frischeren bzw. geringgradigeren Fällen der Übergang ein etwas allmählicherer ist, aber doch noch eine deutliche Grenzzone vorhanden zu sein pflegt. Das junge Gerüstmark ist auffallend locker gebaut, fast schleimgewebsartig mit sternförmigen, schlanken Zellen, welche zarte weitreichende Ausläufer entsenden und mit sehr geringer Faserung. Letztere scheint bei älterem Gerüstmark zuzunehmen, wodurch dasselbe einen festeren Bau bekommt. Junges, schleimgewebsartiges Gerüstmark in einer Ausdehnung von nur etwa 5 mm Breite fand sich besonders bei Fall O. 7, wo die skorbutischen Veränderungen mit einseitiger, kleiner Fraktur im ganzen genommen nur geringfügig waren und, wenn auch schon etwas weiter ausgedehnt (ca. 8 mm), nur ein wenig faserreicher, bei Fall N. 28, der als frischer akuter, allerdings schwerer Skorbut aufzufassen ist. Der Blutgefäßgehalt des Gerüstmarkes ist nur ein geringer. Es finden sich zartwandige, enge, oft sehr gestreckt verlaufende, wenig Blut enthaltende Kapillaren, die in manchen Präparaten fast blutleer zu sein scheinen, so daß sie nur schwer zu erkennen sind und übersehen werden können. Den Charakter reinen Fasermarkes, wie es z. B. das subperiostale Kallusgewebe zu zeigen pflegt, nimmt das Gerüstmark nicht an. Nur eine Stelle macht davon eine Ausnahme und das ist die Endzone des Gerüstmarkes, wenn infolge Knochenbruches ein Trümmerfeld besteht. Bei fehlendem Bruch reicht das lockere faserarme Gerüstmark bis an den Knorpel hinan. Dagegen tritt bei bestehendem Trümmerfeld und, falls dieses nur partiell sich findet, an dieser umschriebenen Stelle in dem Gerüstmark in der an die Trümmer heranreichenden Zone eine deutliche Faserung auf, welche etwas

von den Trümmern entfernt mehr unregelmäßig, in unmittelbarer Nachbarschaft der Trümmer mehr parallel zu der Längsachse der Trümmer angeordnet ist. Hand in Hand damit geht ein größerer Zellreichtum einher und die Zellen verlieren ihr sternförmiges Aussehen, werden mehr spindelig mit größeren Fortsätzen, so daß das Ganze an Granulationsgewebe erinnert. Wenn das Trümmerfeld, wie es bei völliger Fraktur der Fall zu sein pflegt, hauptsächlich das Schaftende bedeckt, macht es den Eindruck, als ob durch diese dichtere Zone des Gerüstmarkes eine Abdeckung der Knochenmarkshöhle, eine Art bindegewebiger Narbe geschaffen werden sollte. Auf eine weitere wahrscheinliche Funktion wird weiter unten noch hingewiesen werden. Das Gerüstmark enthält, abgesehen von den schon erwähnten interstitiellen kleineren und größeren Blutungen, für gewöhnlich Pigment, je nach Alter des Prozesses in allen Stadien; während es distal oft nur wenig davon aufweist, zeigt es proximal dafür in der Regel um so dichtere Mengen dicker Pigmentschollen. Besonders die Zone unter dem Trümmerfeld ist, wie sich auch sonst bei skorbutischem Granulationsgewebe zeigt, sehr reich an Pigment.

Das Gerüstmark pflegt, vor allem etwas distal von der Knochenknorpelgrenze, die Spongiosalücken nicht völlig auszufüllen. Das könnte mit Schrumpfungserscheinungen bei der Anfertigung der Schnitte in Zusammenhang gebracht werden. Doch sprechen die Unterschiede in der Stärke der Lückenbildung dagegen. In dem Falle von akutem Skorbut (Nr. 28) und beginnendem Skorbut (O. 7) ist die Lückenbildung gering. Dagegen tritt sie sehr deutlich in dem Falle von älterem, mehr chronischem Skorbut (P. 28) hervor und es verdient das deshalb mit hervorgehoben zu werden, weil nicht nur an dem Gerüstmark, sondern auch an dem Lymphoidmark eine allgemeine Rarefizierung in Gestalt mangelhafter Ausfüllung der Spongiosalücken an letzterem Falle zu erkennen ist und diese Armut an Mark in hochgradigster Form bei den Rippen von Fall Q. 27 sich zeigt, wo kein Gerüstmark besteht. Ob dieser Mangel an Knochenmark als skorbutischer Prozeß anzusprechen ist oder nicht viel mehr mit erschöpfenden Begleiterkrankungen erklärt werden muß (Phthise, Ruhr, Kachexie), muß offen gelassen werden.

Das System der Knochenbälkchen pflegt gewöhnlich und zwar besonders in seinen proximalen Abschnitten ebenfalls eine allgemeine Rarefikation aufzuweisen. Diese äußert sich darin, daß vor allem die Spongiosa weniger verzweigt zu sein scheint, schlankere Knochenspangen und eine mehr parallel zur Rippenachse gerichtete Anordnung derselben aufweist. Die Entscheidung, ob schon Knochenschwund vorliegt oder nicht, ist allerdings sehr schwierig, zumal da individuelle Schwankungen, auch wohl Differenzen infolge von Altersunterschieden und Erschöpfungskrankheiten, vielleicht auch Rassenunterschiede vorliegen können. Dagegen sieht man

sicher lokale Rarefikation, die an den Kortikalisenden des Rippenschaftes am auffälligsten ist und am besten beurteilt werden kann. Wenn auch schon normalerweise die Kortikalis gegen den Knorpel zu sich zu verjüngen pflegt, sieht man hier doch Bilder (P. 28), wo die Kortikalis proximal bis auf feinste Knochenspangen verjüngt und auf $^1/_5$ ihrer Stärke gegenüber den distaleren Abschnitten vermindert ist. In anderen Präparaten fehlt die Kortikalis proximal fast vollständig und die in der Nachbarschaft liegenden Trümmer zeigen, daß nur noch zarteste Spangen stehen geblieben waren. Dieser Prozeß lokaler Rarefikation zeigt sich nur im Bereiche des Gerüstmarkes und ist so gut wie stets vergesellschaftet mit Periostablösung. Über die etwaigen Zusammenhänge der Prozesse soll noch später gesprochen werden. Die lokale Rarefikation des Knochens ist meistens einseitig sehr viel stärker ausgesprochen, was sich wieder an der Kortikalis am besten vergleichen läßt. Selbst wenn man in Betracht zieht, daß die Wandstärke der Kortikalis normalerweise schwankt, sind die Unterschiede in einer laufenden Serie von Rippen doch derartig, daß sie als etwas Besonderes aufgefaßt werden müssen. Auch wenn der Bruch zuerst unvollständig war und nur eine Seite der Kortikalis betroffen hatte, fand sich regelmäßig, wie auch bei völliger Fraktur, eine Differenz in der Schwere der Zertrümmerung, so daß man daraus schließen muß, daß letztere stets einseitig beginnt. Jedenfalls fanden sich in den schweren Skorbutabfällen N. 28, P. 28 durchweg die stärkeren Veränderungen der Kortikalis an der Außenseite der Rippe und hier auch der stärkere Bruch und im allgemeinen die größere Rarefikation der Kortikalis, die bei P. 28 an der 4., 5. und 7. Rippe am ausgesprochensten ist, so daß die äußere Kortikalis bei diesen Rippen bis auf $^1/_5$ gegenüber der pleuralen verjüngt ist, oder sogar, wie bei der 7. Rippe, zuletzt ganz fehlt. Die Rippenenden sind dabei gegenüber den Knorpelenden nach innen gedrängt, so daß man von selbst an mechanische Begleitumstände denken muß in dem Sinne, daß der Bruch außen, als an der Stelle der stärksten Spannung, zuerst erfolgt. Damit nicht in Einklang zu bringen ist allerdings das Verhalten der Rippen bei Fall O. 7, wo nur an der pleuralen Seite die Kortikalis durchbrochen, während die äußere Seite erhalten ist. Weiterhin ist gerade in diesem Präparat als auffällig beobachtet worden, daß die gebrochene innere Kortikalisseite gerade die stärkere ist und sich in ansehnlicher Breite bis in die Nähe des Knorpels verfolgen läßt, wo auch noch die zusammenliegenden Bruchstücke durchaus nicht verschmälert erscheinen und sehr viel breiter sind, als die äußeren nicht gebrochenen Kortikalisspangen. Hier fand sich auch nur innen die Periostablösung. Ob zur Klärung dieses Widerspruches die Tatsache benutzt werden kann, daß zwischen dieser 6. und 8. Rippe die 7. bei völliger Fugenlösung ein vereitertes Hämatom aufwies, kann nicht mehr

entschieden werden, da von dem übrigen Brustkorb nichts weiter aufgehoben ist.

Die Fraktur scheint, soweit die Präparate ein Urteil gestatten, für gewöhnlich in der Zone der ersten Knochenbälkchen an der Grenze gegen die Verkalkungszone des Knorpels zu erfolgen. Jedenfalls ist die Verkalkungszone, sofern sie nicht anderweitig mechanisch zerstört ist, erhalten, obwohl sie nicht, wie es beim kindlichen Skorbut beschrieben wird, geradezu verbreitert ist, was wohl der Unterschied des Untersuchungsmaterials — hier Erwachsene, dort Kinder —, zu erklären vermöchte. Die Zersplitterung betrifft, je nach Schwere des Falles, nur den Ansatz der Kortikalis einer Seite und die benachbarten letzten Spongiosabälkchen oder den gesamten Schaft; aber auch dann pflegt an der einen Seite die Splitterung der Kortikalis sehr viel weiter herunter zu gehen, als auf der anderen Seite und die Spongiosabälkchen schließen sich oft keilförmig der Ausdehnung des Bruches zwischen den Frakturstellen der gegenüberliegenden Kortikalisspangen an. Neben völligem Durchbruch der Spangen kann man viele Infraktionen beobachten, die am deutlichsten an der Periostseite der Kortikalis mit Richtung gegen die Markhöhle zu erkennen sind.

An den Knochensplittern des Trümmerfeldes sind alle Stadien beginnender bis völliger Nekrose zu beobachten. Die Trümmer liegen hauptsächlich am Schaftende vor der Markhöhle, die der äußeren Kortikalis sind bei Abdrängen der Rippe nach innen, oft weit von der Bruchspalte entfernt in die äußere Fugennische verlagert. Die dem Knorpel zunächst liegenden oder in die Fugennischen verschobenen, am entferntesten liegenden Knochentrümmer zeigen auch die stärkste Nekrose, mit Verlust jeglichen Osteoblastenbelags und fast völligem Schwunde der Knochenkörperchen. Die der Markhöhle zu liegenden Trümmer, welche sich, wenn sie etwas größer sind, deckelartig quer vor das Schaftende zu legen pflegen (wohl mechanisch bedingt), zeigen dagegen einseitig und zwar an der Markseite vielfach noch guten Osteoblastenbelag, während die Knorpelseite denselben vermissen läßt und rauh und nekrotisch aussieht. Die ganz in die Faserzone des Gerüstmarkes hineinreichenden Knochentrümmer können sogar in ihrem ganzen Umfange Osteoblasten aufweisen; doch ist ein Urteil, ob es sich wirklich noch um Trümmer oder um die letzten, noch stehen gebliebenen Spongiosabalken handelt, nicht immer möglich. Aus der Anordnung kann man allerdings entnehmen, daß auch Knochentrümmer dabei sind und das wahrscheinlichste ist, daß es sich bei dem Belag um regeneratorische Osteophytbildung handelt. Was die Frage der Osteoblasten überhaupt anbetrifft, so scheinen dieselben nicht völlig zu fehlen, sondern da, wo

man sie erwarten kann, auch vorhanden zu sein. Nur erscheinen sie auffallend niedrig und lückenhaft in der Reihe.

Das Trümmerfeld ist regelmäßig gegen den Knorpel zu durch Fibrin abgedeckt, welches sich sofort einstellt, auch wenn der kleinste Bruch besteht, und sich als Schutzschicht zwischen Knochentrümmer und Knorpel einschiebt. Daß dieser Schutz des Knorpels gegen Reibung die Hauptaufgabe des Fibrins zu sein scheint, zeigen alle mikroskopischen Präparate mit großer Regelmäßigkeit. Man sieht durchweg, wie nur die Knorpelseite der Knochentrümmer, soweit kleinere Splitter nicht ganz in den Fibrinmassen liegen, von dem Fibrin bedeckt wird. Letzteres pflegt sich auffallend stark mit Eosin zu färben, enthält nur selten Blutbeimengung, ist vielfach stark hyalinisiert und kann natürlich auch Zeichen der Organisation aufweisen.

Der Knorpel erscheint primär nicht mit zu erkranken. Bei bestehender Fraktur erleidet er Formveränderung an der Grenzlinie, die als mechanische zu erklären sind. Er ist, wie schon erwähnt, vielfach gegen das Rippenende und zwar meistens nach außen verdreht und zeigt dann eine unregelmäßige und wellenförmige Begrenzungslinie derart, daß der dem Schaftende gegenüberliegende Abschnitt vorgebuckelt ist, während die seitlichen Abschnitte, welche den Schaft seitlich überragen und der Lücke zwischen abgehobenem Periost und Kortikalis gegenüber liegen, buchtenförmig zurücktreten. Da bei schwerer Fraktur das Rippenende stark verschmälert und auf die Hälfte der Knorpelbreite zusammengedrückt sein kann, betrifft diese Vorbuckelung des Knorpels auch nur einen Teil desselben. Da gerade, wie noch gesagt werden soll, an diesem Buckel keine aktiven Wucherungserscheinungen des Knorpels zu sehen sind, läßt sich die Vorwölbung wohl am besten durch die Verdrehung des Knorpels erklärlich machen.

Am Knorpelrande zeigen sich bei gröberer Fraktur mehr oder weniger schwere mechanische Verletzungen, die auf Reibung mit den Knochentrümmern bei der ständigen Atembewegung zurückzuführen sein dürfen. Sie finden sich stets nur dem Trümmerfeld gegenüber und reichen unter Zerstörung der Verkalkungs- und Knorpelwucherungszone bis in diese hinein oder über sie hinaus. Der Knorpelrand sieht dann wie zerfasert aus, läßt auch nekrotische Knorpeltrümmer im Randgebiete erkennen. Dagegen pflegt an den seitlichen Abschnitten, die nicht dem Rippenschaft, sondern den subperiostalen Lücken gegenüber liegen, sowohl die Knorpelwucherungszone wie die Verkalkungszone gut erhalten zu sein. Wohl weist die Reihe der wuchernden Knorpelsäulen hier und da geringfügige Unregelmäßigkeiten auf in Gestalt von kleinen Unterbrechungen; doch sind dieselben durch das Alter der Individuen mit abgeschlossenem Knochenwachstum, durch Vordringen primordialer

Markräume u. dgl. zu erklären. Auch die Verkalkungszone pflegt in diesen Abschnitten nicht unterbrochen zu sein, d. h. nur in dem Sinne, als sich die Knorpelseite der Verkalkungszone in diesen Abschnitten fortlaufend verfolgen läßt. Sonst ist die Verkalkungszone nur schmal und wohl zum Teil mit zerstört durch den Bruch oder vielmehr nach demselben, da die Fraktur, wie schon gesagt, etwas weiter distal einzutreten pflegt. Die Trümmer der Verkalkungszone findet man allenthalben in dem Fibrin des Bruchspaltes, zuweilen in der Nachbarschaft von Fremdkörperriesenzellen. Jedenfalls ist die völlige Intaktheit, ja Verbreiterung der Verkalkungszone, wie sie beim kindlichen Skorbut beschrieben wird, bei diesen älteren Individuen nicht zu sehen. Bei unvollständigem Bruch können die erwähnten Endzonen des Knorpels in durchgehender Linie verfolgt werden.

Das Periost ist bei Frakturen durch Blutergüsse mehr oder weniger vom Rippenschaft abgehoben. In keinem Falle fanden sich Zerreißungen. Entsprechend der für gewöhnlich einseitig stärkeren Knochenzertrümmerung ist auch das Periost einseitig gelöst. Wenn die Rippe nach innen drängt, hebt sich das äußere Periost keilförmig durch Verschiebung des Knorpels ab, wogegen das innere Periost, gegen welches die Rippe sich anpreßt, weniger beteiligt ist. Die Blutung dringt oft sehr weit den Schaft entlang, so daß, wie beim Fall N. 28, Periostlösungen bis zu 7 cm Länge beobachtet werden können. In der subperiostalen Lücke zeigt sich sehr schnell ein vom Periost ausgehendes Granulationsgewebe, welches den Spalt unter Organisation des Blutergusses ausfüllt. Dementsprechend findet man in dem Gewebe neben frischeren Blutungen noch unorganisiertes Fibrin und Pigment aller Altersstadien. Das Granulationsgewebe gewinnt immer strafferes Aussehen wie Fasermark und schreitet sehr schnell zur Bildung von Kallusgewebe, welches in der Nähe des Bruchendes unmittelbar am Periost zuerst auftritt und sich vor allem gegen den Knorpel zu in die Fugennische vorschiebt und in zweiter Linie gegen den Knorpel zu ausbreitet, so daß alles darauf deutet, daß zunächst eine Konsolidierung der Bruchstelle angestrebt wird. Das Granulationsgewebe füllt auch die Infraktionslücken der Kortikalis aus und dringt durch Bruchspalten in das Schaftinnere hinein, wo es mit dem Gerüstmark in Beziehung tritt. Noch deutlicher ist die Verbindung über dem Knorpelende der Bruchstücke. Hier zeigen sich direkte Übergänge zu dem faserigen Endabschnitte des Gerüstmarkes, dessen Neigung zu zeitweiliger Osteophytbildung, wie sie vorher erwähnt wurde, vielleicht auf den Konnex mit dem periostalen Granulationsgewebe zurückzuführen ist, da in den weiter distal gelegenen Abschnitten des mehr schleimartigen Gerüstmarkes die Osteophytbildung nicht beobachtet wird. Eine Konsolidierung des Bruches zwischen

Schaft bzw. Trümmerfeld und Knorpel wurde nicht beobachtet, sondern nur am Periost in den Fugenwinkeln des Bruchspaltes und keilförmig, spitz nach unten verlaufend längs des Schaftes, wo die subperiostale Lücke vollkommen mit Kallusgewebe ausgefüllt sein kann.

Um die vier verschiedenen Fälle noch einzeln zu bewerten, ist hervorzuheben, daß der Fall N. 28 (20jähriger Soldat) nach dem Befunde an den Rippen als schwerer akuter Skorbut ohne Heilungstendenz anzusprechen ist. Dafür sprechen die Frakturen fast sämtlicher Rippen, die schweren Blutungen und das Fehlen jeglicher Kallusbildung. Das stimmt auch mit dem übrigen anatomischen Bilde und dem klinischen Befund überein, zumal wo es sich um ein sonst besonders kräftiges, gut genährtes Individium, ohne erschöpfende Nebenkrankheiten handelt.

Der Fall P. 28 (23 Jahre alt) hat besonderes Interesse, weil hier eine fortlaufende Serienuntersuchung der 2. bis 9. Rippe der einen Brustseite vorgenommen werden konnte. Dem Rippenbefund nach zu urteilen liegt mehr chronischer, schon in Abheilung begriffener Skorbut vor. Dafür spricht das Zurücktreten der frischen Blutungen und das Überwiegen von älteren Blutresten, besonders in Gestalt vom Pigment. Ferner die Ausbildung kleinerer und größerer Kallusinseln, je nach Schwere der Fraktur, unter dem Periost und Osteophytbildung unter dem Trümmerfelde.

Der Vergleich des mikroskopischen Befundes an den einzelnen Rippen bestätigt den makroskopischen Befund und damit die Ansicht, daß bei der Entstehung der Fraktur die mechanischen Ursachen eine große Rolle gespielt haben müssen. Die stärksten Veränderungen und Zertrümmerungen zeigten die tieferen Rippen von der 4. Rippe abwärts, also diejenigen, welche die stärkste Spannung an der Knorpelgrenze besitzen und die ergiebigsten Bewegungen bei der Atmung mitzumachen haben. Ob dabei auch noch in Betracht zu ziehen ist, daß die oberen Rippen einen früheren Abschluß des Knochenwachstums haben sollen, als die tiefer gelegenen, muß für diesen Fall in Frage gestellt bleiben, da die Rippen allgemein schon die Zeichen abschließenden Wachstums boten. Dagegen kann das sehr wohl bei dem vorerwähnten Fall (N. 28) mit in Frage kommen, wo es sich um eine jugendlichere Person an der Grenze der Wachstumperiode handelte. Daß die Verschiebung des Rippenbruchendes im allgemeinen nach innen erfolgt, und zwar vom Angulus des Brustbeines abwärts, ist durch die natürliche Elastizität der Rippen erklärlich. Nur die 2. und 3. Rippe waren nach außen gedrängt, vielleicht durch Hebelwirkung veranlaßt, weil an ihnen die Frakturen noch nicht oder erst später und, wie an der 2. Rippe, nur teilweise erfolgten, als die tiefer gelegenen Rippen schon längst zerbrochen sein mußten und sich das Brustbein in den unteren Abschnitten vor die Rippenenden geschoben hatte, wobei es sich, wenn man den Angulus un-

gefähr als Drehpunkt nimmt, im Bereich der oberen Rippen hinter die Rippenenden drängen mußte. Ebenso können sich die in der makroskopischen Beschreibung erwähnten Verschiebungen der Bruchenden bei dem Fall N. 28 deuten lassen, wo linkerseits die Rippenenden nach der Pleuraseite zu drängen, während sie rechterseits die Knorpelenden nach außen überragen. Da links von der 2. Rippe ab sämtliche Rippen gebrochen waren, rechts die 2. Rippe aber, wenigstens makroskopisch noch in ziemlich fester Verbindung haftete, erfolgte links zuerst das Einwärtsdrängen der Rippenenden auf ganzer Linie und ein Vordrängen der linken Knorpelenden nach außen, wodurch die gegenüberliegenden Knorpelenden, die an der 2. Rippe noch fixiert waren, durch Hebelwirkung ein entgegengesetztes Verhalten aufweisen mußten. Jedenfalls ist soviel sicher, daß die Verschiebung an der Knochenknorpelgrenze in ihrer Stellung der Bruchenden vor allem auf das verschiedene Alter der Frakturen zurückzuführen ist.

Noch eins ist an dieser Rippenserie zu beobachten und wird auch durch die beigefügten Abbildungen (Tafel XI u. XII) deutlich, nämlich, daß an den obersten Rippen entweder die allgemeine Rarefikation im Gegensatz zu der lokalen eine stärkere ist, als an den tieferen Rippen, oder aber, daß die oberen Rippen an und für sich ein feineres Balkenwerk aufweisen als die unteren Rippen, was vielleicht damit in Zusammenhang zu bringen ist, worauf vorher schon hingedeutet wurde, daß an den obersten Rippen der Abschluß des Wachstums ein früherer ist als weiter abwärts. Man müßte dann annehmen, daß entweder die Knochen mit abgeschlossenem Wachstum in ihrem Balkenwerk überhaupt zierlicher zu sein pflegen, als die, welche noch nicht am Ende dieser Periode angelangt sind, oder, wenn man nicht von vorn herein physiologische Unterschiede gelten lassen will, daß an den zur Ruhe gekommenen Rippen der skorbutische Prozeß mehr allgemein im Sinne gleichmäßiger Rarefikation der Knochenbalken zur Geltung kommt, im Gegensatz zu mehr lokaler Wirkung im Sinne überwiegender lokaler Rarefikation bei den tieferen Rippen, die länger dauernde Wachstumsprozesse aufweisen. Jedenfalls ist auffällig, wie an der 4. bis 6. Rippe die Kortikalisschäfte, soweit sie erhalten sind, eine auffallende Stärke gegenüber denen der 2. Rippe aufweisen und daß an den ersteren einseitig so viel stärkere Rarefikation, die zur Fraktur führte, eingetreten ist, wogegen die 2. Rippe bei sehr zierlichem Balkenwerk nur wenig gebrochen ist.

In diesem Zusammenhange ist daher der Befund an dem 3. Brustbein (Q. 27, 30—35jähriger Mann) von Interesse, bei welchem allerdings nur anscheinend unveränderte Rippen untersucht wurden, darunter auch die 6. linke Rippe, welcher rechterseits eine Fraktur und Blutung entsprach. Auch an diesen Rippen ist eine allgemeine, und zwar

ziemlich beträchtliche Rarefikation, sowohl des Markes, wie besonders auch des Knochenbalkenwerks festgestellt worden. Es fehlen aber die sonst typischen skorbutischen Veränderungen, besonders das ausgebildete Gerüstmark, bis auf kleine Blutungen, die sich im Marke nachweisen ließen. Es erhebt sich die Frage, die wir schon vorher berührten, ob die erwähnte allgemeine Rarefikation von Knochen und Mark als skorbutisches Symptom anzusprechen ist, oder ob man sie als Zeichen begleitender Erschöpfungskrankheiten auffassen soll, oder ob es sich um physiologische Prozesse bei einem schon älteren Individium handeln könnte. Da der Befund an der 2. wie an der 6. und 9. Rippe der gleiche war, fallen die Gesichtspunkte fort, die für das unterschiedliche Verhalten der oberen und unteren Rippen bei Fall P. 28 maßgebend waren. Da auch gegenüber normalen Rippen, die von gleichalterigen Personen zum Vergleiche untersucht wurden, der Unterschied doch ein sehr auffälliger ist, wird man zu dem Schluß gedrängt, daß diese allgemeine Rarefikation als skorbutisches Symptom aufgefaßt werden könnte und daß sie in ihrer Allgemeinheit besonders bei abgeschlossenem Wachstum zur Geltung kommt. Der Fall wäre dann im ganzen als leichter chronischer Skorbut aufzufassen. Doch bedürfen diese Befunde einer weiteren Kontrolle an größerem Material, ehe sie als feststehend angesehen werden können.

Auch der letzte Fall (O. 7, 30 Jahre alter Soldat) betrifft einen Mann mit abgeschlossenem Wachstum. Hier ist durch den Befund von Gerüstmark in sehr jugendlichem Stadium und kleine einseitige Infraktionen die skorbutische Art des Leidens gewährleistet.

Mangels größerer, frischerer Blutungen wäre man geneigt, auch hier das Leiden als ein chronisches, subakut verlaufendes, oder im Abklingen befindliches anzusprechen, wenn man nicht überhaupt nur an beginnenden sehr leicht verlaufenden Skorbut denken will, wofür neben der Geringfügigkeit der lokalen Veränderungen die jugendliche Beschaffenheit des Gerüstmarkes spricht. Da auch die Rarefikation des Knochens und des Markes nur eine geringgradige ist, gewinnt die Ansicht an Bedeutung, daß man es mehr mit einer beginnenden subakuten Erkrankung zu tun hat.

Der Vergleich der vier Fälle bietet somit manches Interessante, da sie alle verschiedene Stadien und verschiedene Schwere des Skorbuts erkennen lassen (akuter, schwerer Skorbut ohne Heilungserscheinungen Nr. 28, chronischer schwerer, mehr in Abheilung begriffener Skorbut P. 28, leichter chronischer (?) Skorbut Q. 27, beginnender subakuter Skorbut O. 7).

Die an den Rippen sich zeigenden Veränderungen stimmen dabei im großen und ganzen mit dem übrigen anatomischen Befunde insofern

überein, als der Fall Nr. 28 auch sonst das Bild unkomplizierten schweren Skorbuts darbot und auch der klinische Verlauf ein stürmischer war und sich durch geeignete Diät nicht mehr retten ließ. Von den übrigen Fällen fehlen klinische Notizen. Fall P. 28 war dadurch ausgezeichnet, daß der Skorbut sich vorwiegend am Zahnfleisch und an den Rippen äußerte, während Haut- und Faszienblutungen ganz zurücktraten. Der Tod erfolgte infolge peritonealer Phthise. Bei Q. 27 war die Todesursache ebenfalls Phthise. Die skorbutischen Veränderungen beschränkten sich auf ältere Pigmentablagerungen in die Faszien der Beinmuskulatur und die erwähnten Rippenveränderungen, bei denen jedoch die nachträglich angefertigte Röntgenaufnahme ein Trauma nicht ausschließen läßt. Auch am Zahnfleisch bestanden geringe Veränderungen. Bei Fall O. 7 erfolgte der Tod an Dysenterie. Die skorbutischen Symptome waren mehr allgemeiner Natur in Gestalt von Blutungen unter die Haut- und Muskelfaszien.

Überblickt man die gesamten makroskopischen und mikroskopischen Veränderungen, welche das anatomische Bild des Skorbuts auszeichnen, so sieht man, daß in erster Linie das gesamte Stützgewebe des Körpers betroffen wird, während der Befund an den inneren Organen kein einheitlicher und charakteristischer ist. Wie die histologische Untersuchung zeigt, betreffen die Blutungen, welche klinisch und anatomisch das Bild beherrschen, die Stütz- und Bewegungsorgane, d. h. das Bindegewebe, das Knorpel- und Knochengewebe und zum Teil auch die Muskulatur. Die Blutungen dagegen, die an den inneren Organen festzustellen sind, lassen sich meist durch besondere Verhältnisse, die im ganzen Krankheitsbilde vorliegen, erklären, ganz abgesehen davon, daß sie sehr viel weniger häufig auftreten, weniger ausgebreitet sind und ganz fehlen können, soweit die mikroskopische Kontrolle das feststellen kann. Am Stützgewebe sind vor allem die Muskeln oder vielmehr die Ansätze der Muskeln, ferner die Sehnen und Aponeurosen, weiterhin die die Gefäße und Nerven umscheidenden Hüllen und das begleitende Fett- und Bindegewebe betroffen, an der Haut das Bindegewebe der Lederhaut und das Unterhautzell- und Fettgewebe, an den Knochen das Periost, die Synchondrosen und ihre Nachbarabschnitte, an den Gelenken die Anheftungsstellen der Kapseln und Bandapparate vorwiegend beteiligt.

Die Muskel- und Muskelscheiden bzw. Faszien- und Peritonealblutungen betreffen in aller erster Linie das Stützgewebe der Unterschenkel, sehr viel weniger und seltener das der Arme und noch seltener das des Rumpfes, häufiger wieder dagegen ist das Periost des Kiefers beteiligt.

Geht man der Frage nach, warum gerade das Stützgewebe von den Blutungen befallen wird und welche Abschnitte desselben,

so kann man sich des Eindrucks nicht erwehren, daß für die Lokalisation der Blutungen mechanische Ursachen in weitestem Sinne in Anspruch genommen werden müssen. Die Blutungen sitzen weitaus am häufigsten an dem Stützgewebe der Beine, an welche gerade bei Soldaten die größten Anforderungen gestellt werden. Der Zug der Muskulatur, die Blutsenkung bei längerem Stehen, der Druck der Stiefel und unvermeidliche mechanische Traumen lassen es erklärlich erscheinen, wenn wir vorwiegend an den Beinen die ausgedehntesten Blutungen beobachten. So sahen wir am Unterschenkel die Blutungen nicht nur an den Sehnenansätzen der Muskeln und in den Sehnenscheiden, sowie in den intermuskulären Bindegewebeschichten, sondern auch unter dem Periost der Schenkelknochen, besonders der Tibia, welches sehr oberflächlich liegt und dem Muskelzuge besonders ausgesetzt ist. Wir sehen sie weiter an den Gelenkkapseln, und zwar an ihren Anheftungslinien im Innern der Gelenke, wie außen an den Gelenken dort, wo Sehnen und Bänder in die Kapsel eingewebt sind.

Wie für die Beine lassen sich auch für die anderen Lieblingsstellen der Blutungen mechanische Ursachen anführen, so für die Knochenknorpelgrenze der Rippen, die durch die Atmung in ständiger Bewegung gehalten wird. Auch die Blutungen am Zahnfleisch und an den Kiefern sind zum Teil durch mechanische Ursachen bedingt und auf den Kauakt zurückzuführen. Auffällig könnte es dagegen erscheinen, daß an dem ständig bewegten Herzen keine Muskelblutungen gefunden werden, und doch läßt es sich verstehen, wenn man bedenkt, daß der Herzmuskel außerordentlich arm an Sehnen ist und keine eigentlichen Endsehnen besitzt, wie wir sie an der Skelettmuskulatur haben.

Auch für die Hautblutungen muß man bei ihrer Entstehung mit an mechanische Ursachen denken. Sicher sind die Stellen am meisten befallen, wo die Haut vorzugsweise durch äußere Schädigungen, sei es durch Druck und Stoß, durch Reibung der Kleidung und Stiefel häufigen und langdauernden Insulten ausgesetzt ist. Daher finden sich die hauptsächlichsten Hautblutungen wieder an den Beinen, am Gesäß und an den Unterarmen und bei bettlägerigen Kranken am Rücken. Auf die Bedeutung des Sitzens mit untergeschlagenen Beinen, wie es bei den Türken üblich ist, wurde vorher schon hingewiesen. Mehr noch aber kommt wohl die Dehnung und Zerrung der Haut durch die darunter liegende Muskulatur in Frage, so daß wir die Blutungen auch dort wieder finden, wo die kräftigste Muskulatur des Skeletts ihre Bewegungen ausführt, d. h. am Unter- und Oberschenkel, am Gesäß und an den Unterarmen, während Hände, Füße und Gesicht mehr frei bleiben von Blutungen und Bauch- und Brusthaut weniger beteiligt zu sein pflegen. Noch ein drittes Moment spielt vielleicht eine Rolle. Die Blutungen haben offensichtlich Beziehungen zu den speziellen Hautgebilden, zu den Haarfollikeln und

Haarkanälen, zu den Drüsen der Haut und der Arrektorenmuskulatur. Besonders bei letzterer wird man den Zug der Muskelbündel mit in Betracht ziehen können, zumal bei manchen begleitenden Hautaffektionen eine Hypertrophie dieser Muskel zu erkennen ist, und auch die Blutungen um die Haarkanäle und Drüsenkapseln sind zum Teil nach gleichen Gesichtspunkten zu beurteilen.

Außer diesen mechanischen Ursachen kommt in zweiter Linie der physiologische Afflux des Blutes gewisser Körperregionen in Betracht. Es sind das z. B. die Knochenknorpelgrenzen der noch jugendlichen, am Ende der Wachstumsperiode stehenden Leute, und es ist von Interesse, daß gerade bei Soldaten im Alter von 18—20 Jahren die schwersten Blutungen und Frakturen der Knochenknorpelgrenze der Rippen beobachtet und daß die erst spät in ihrem Wachstum zum Abschluß kommenden tieferen Rippen vorzugsweise befallen werden. Das gleiche gilt übrigens auch für den Kiefer, wo wir am Periost und Zahnfleisch um die durchbrechenden Weisheitszähne starke Blutungen finden können.

In dritter Linie sind für die Lokalisation der Blutungen andere Begleitumstände maßgebend, die zu kongestiver Hyperämie führen, wie alle entzündlichen Prozesse.

So sehen wir Blutungen an der sonst seltener befallenen Pektoralismuskulatur, verursacht oder mitbedingt durch die Nachbarschaft großer phthisischer Drüsenpakete, Blutungen in die Bauchmuskulatur bei chronisch phthisischer Bauchfellentzündung, Blutungen in das Rippenperiost bei gleichzeitig bestehender phthisischer Knochenkaries, Blutungen in das Zahnfleisch und unter das Kieferperiost besonders an den Stellen, wo kariöse Zähne im Kiefer haften. Die Blutungen treten dabei sehr viel mehr in den Vordergrund als wir es sonst bei gleichen Prozessen zu sehen gewohnt sind.

Wie für das Stützgewebe, so sind auch für die übrigen Körpergewebe, besonders die inneren Organe, entzündliche Prozesse öfters die Ursache, daß wir an ihren Blutungen oder einen hämorrhagischen Charakter der Entzündung wahrnehmen können. Wir verweisen dabei z. B. auf die stark hämorrhagische Perikarditis, auf den hämorrhagischen Charakter der phthisischen Bauchfellentzündung, die beim Skorbut als Begleiterkrankung zur Beobachtung kamen, auf den hämorrhagischen Charakter der entzündlichen Lungenveränderungen, welche in einem Falle dagegen wieder mehr mechanisch zu erklären waren, wo durch Knochenknorpelblutungen eine Frakturierung fast aller Rippenknorpelgrenzen und fast völlige Loslösung des Brustbeins eingetreten war.

Sehr viel schwieriger ist die Beurteilung der Knochen- und Knochenmarksveränderungen, wie sie vor allem die Rippen der Skorbutkranken bieten. Es tauchen dieselben Fragen auf, wie sie von Looser,

Hart und Lessing, von Schmorl und Fränkel und anderen bei Erörterung des infantilen Skorbuts gestellt worden sind. Es steht zur Erörterung, ob die Blutungen im Knochenmark das Primäre sind oder ob sie mit dem Auftreten des Gerüstmarkes und den Frakturen in Zusammenhang gebracht werden müssen; die Rarefikation und Brüchigkeit des Knochens und andere auffällige Befunde, wie sie der kindliche Skorbut schon zeigte, müssen erklärt bzw. die früheren Erklärungen einer Kritik unterworfen werden.

Ohne Frage hat die von Looser gegebene, auf sorgfältigem Literaturstudium sich aufbauende Deutung des Zusammenhanges der einzelnen mikroskopischen Befunde am Knochensystem etwas Bestechendes für sich und wir selbst waren bei Beginn der Untersuchung geneigt, die pathologischen Veränderungen am Knochensystem zu einem großen Teile aus primären Blutungen und deren Folgen zu erklären und das um so mehr, als ähnliche Prozesse auch das übrige Krankheitsbild des Skorbutes beherrschen. Wir sehen die Blutungen in das Stützgewebe des Körpers, so vor allem in das intermuskuläre Bindegewebe, und die anschließende Organisation desselben, wir sehen die gleichen Vorgänge am Zahnfleisch, an den Nervenscheiden, an den Sehnenscheiden und -ansätzen und anderen Orten, so daß es nahe liegt, auch das Gerüstmark als organisierenden Faktor nach Knochenmarksblutungen anzusprechen.

Dieser Standpunkt konnte aber nicht aufrecht erhalten werden, als nach der Durchmusterung einer größeren Serie von Knochen die Befunde sowohl in bezug auf die Blutungen überhaupt, wie auch in ihrem Zusammenhang mit dem Gerüstmark wechselten.

Die allgemeine hämorrhagische Diathese kommt ohne Frage am Knochensystem, speziell im Knochenmark, ebenso deutlich, wenn nicht noch mehr zum Ausdruck wie am übrigen Stützgewebe des Körpers. Die Blutungen im Knochenmark fehlen nie, wenn ausgesprochene Anzeichen für Skorbut vorliegen und sind bei schweren Fällen außerordentlich umfangreich. Sie können aber bei leichtem Skorbut, bei Skorbut in Abheilung und bei beginnendem Skorbut (wobei es fraglich bleiben muß, ob der Fall O. 7 als beginnender Skorbut anzusprechen ist), sehr in den Hintergrund treten. Trotzdem bleibt bestehen, daß man spontane reine skorbutische Blutungen im Knochenmark findet, und zwar hauptsächlich in der Knorpelendzone der Rippen. Daß bei in Abheilung begriffenen Fällen die Blutungen nicht mehr im Vordergrunde stehen, ist bei dem einer Therapie so zugänglichen Leiden wohl zu verstehen. Aber auf frühere Blutungen läßt dann doch der mehr oder weniger reichliche Pigmentgehalt schließen. Die größeren subperiostalen Blutungen, die eigentlich nur bei Frakturen beobachtet werden, sind sicher rein traumatischen Ursprungs, wobei die allgemeine hämorrhagische Diathese die Größe der Hämatome beeinflussen mag.

Wenn nun auch die Blutungen mit Vorliebe den Knorpelendteil der Rippen (von diesen soll vorwiegend gesprochen werden) befallen und wir auch gerade hier das so typische Gerüstmark finden, so kann doch das letztere in seinem Entstehen nicht ohne weiteres auf die Blutungen zurückgeführt werden. Dafür sind mancherlei Gründe anzuführen, wie sie von anderen Autoren ebenfalls schon angegeben wurden. Gerade in der letzten 5—10 mm-Zone der Rippen, wo das Gerüstmark gefunden wird, sieht man die verhältnismäßig geringsten Blutungen bis auf die Zone unmittelbar unter dem Trümmerfeld, wenn ein solches besteht, in welchem sich dann anch ausgedehntere Blutungen finden können, von denen man aber den Eindruck hat, daß sie auf traumatische Einflüsse zurückzuleiten sind. Dagegen finden sich gerade im Hauptabschnitt des Gerüstmarkes, also zwischen Trümmerfeld und Lymphoidmark, so gut wie nie große Hämatome, öfters kleine mehr umschriebene Blutinseln, meistens aber nur interstitielle, mehr reihenförmige Erythrozytenketten, die an Resorptionsvorgänge erinnern. Es fällt somit die hypothetische Aufgabe des Gerüstmarkes, Blutungen zu organisieren, fort. Ferner hat das Gerüstmark, welches von dem Fasermark, wie wir es z. B. im periostalen Kallus sehen, zu unterscheiden ist, nicht den Charakter von Organisationsgewebe, obwohl man zugeben muß, daß innerhalb der Knochenhöhle besondere Verhältnisse für die Struktur eines Organisationsgewebes bestehen könnten. Die Fähigkeit zur Organisation soll deshalb dem Gerüstmark nicht abgesprochen werden, sondern sie besteht wohl ziemlich sicher, wie das Verhalten des Gerüstmarkes in der Nähe des Trümmerfeldes zeigt. Es scheint sich dann aber zunächst in Fasermark umzuwandeln, ob aus sich selbst heraus, oder unter Beihilfe des periostalen Granulationsgewebes, zu dem es gerade in seiner mehr faserreichen Schicht unter dem Trümmerfelde Beziehungen hat, muß offen bleiben. Es ist aber anzunehmen, daß es selbst die erwähnten Eigenschaften besitzt. Trotzdem hatte es in seiner typischen Lokalisation zwischen Knorpelfuge und Lymphoidmark nie den Charakter von Fasermark, sondern immer den des mehr schleimgewebsartigen Gerüstmarkes. Es kann daher auch aus diesem Grunde nicht als Granulationsgewebe zur Organisation von Blutungen aufgefaßt werden.

Weiterhin bliebe es unverständlich, warum wir das Gerüstmark immer nur in der erwähnten 5—10 mm-Zone am Rippenende finden und nicht weiter distal in der Rippe, wo man im Knochenmark noch ebenfalls Blutungen sieht. Jedenfalls konnten wir Blutungen innerhalb reinen Lymphoidmarkes beobachten, in deren Umgebung keine Spur von Gerüstmark zu entdecken war.

Wenn man die Bildung des Gerüstmarkes als Folge von Blutungen ablehnt, ist die Frage zu beantworten, wodurch es entsteht. Wir sehen

das Gerüstmark aber nicht nur beim Skorbut, sondern auch bei anderen Krankheiten, die auf Ernährungsstörungen zurückzuführen sind, an derselben Stelle auftreten. Es scheint somit das Gerüstmark eine auf Störungen des Stoffwechsels zurückzuführende Erscheinung sui generis zu sein, welches sich an den Rippenenden lokalisiert, weil hier an der Knorpelgrenze physiologisch lebhafter Stoffwechselumsatz stattfindet, der auch nach eigentlichem Abschluß des Knochenwachstums eine Zeitlang erhöht bleiben muß. Das Gerüstmark ist in seiner Entstehung dabei weniger auf plötzlichen lokalen Zerfall der lymphoiden Elemente des Knochenmarkes unter Erhaltenbleiben des bindegewebigen Stützgewebes, als vielmehr auf mangelhafte Ergänzung der lymphoiden Zellarten und kompensatorische Wucherung jugendlichen Stützgewebes zurückzuführen.

Ein auffälliger Befund verdient hervorgehoben zu werden. Während man im Gerüstmark selbst eine gewisse Gefäßarmut mit sehr feinen schlanken, sprossenartigen Kapillaren beobachtet, die an Zahl jedoch für das weitmaschige lockere Gewebe ausreichend erscheinen mögen, findet man im Lymphoidmark an der Grenze zum Gerüstmark in den meisten Fällen von Skorbut eine ziemlich auffällige hyperämische Zone mit sehr viel prall gefüllten Kapillaren, in deren Umgebung es vielfach zu kleinen Blutungen gekommen ist. Man könnte daran denken, in dieser Zone eine Kapillarschädigung auf skorbutischer Grundlage zu sehen, der das Gerüstmark seine Entstehung verdankt. Da aber dieser Befund nicht konstant ist, jedenfalls im Grade seiner Ausbildung schwankt, liegt es wohl näher, in dieser Kapillarfüllung nur einen hyperämischen Grenzwall gegen das andersartige Gewebe des Gerüstmarkes und etwaige Stoffwechselprodukte, denen letzteres seine Entstehung verdankt, zu sehen.

Nächst den Blutungen und dem Auftreten von Gerüstmark sind die Rarefikation des Knochens und die Brüchigkeit desselben von besonderer Wichtigkeit. Wir sehen, daß der Kalkstoffwechsel nicht besonders gestört sein kann. Halisterese wird nicht beobachtet, auch osteomalazische Prozesse liegen nicht vor, ebenso fehlen die Zeichen übermäßiger osteoider Anbildung, wie bei der Rhachitis. Dagegen zeigt sich offenbar Osteoporose, die an den senilen Knochenschwund erinnert, der aber nicht so lokalisiert und nicht so hochgradig zu sein pflegt. Die Osteoporose ist allerdings auch beim Skorbut, wie unsere Fälle zeigen, im gewissen Sinne eine allgemeine, doch treten die lokalen Rarefizierungen entschieden in den Vordergrund und sind außerdem einseitig stärker ausgebildet. Die Deutung, die dieser Rarefizierung gegeben wurde, daß es sich nämlich um mangelhafte Knochenapposition bei fortbestehender physiologischer Resorption handelt, scheint auch für unsere Beobachtungen zuzutreffen.

Unverkennbar ist ein allgemeiner Osteoblastenschwund bzw. mangelhafte Osteoblastenausbildung. Es erhebt sich die Frage, worauf das

zurückzuführen ist. Da kein sicherer Anhalt dafür vorliegt, daß das Gerüstmark als solches zur Osteoblastenbildung unbefähigt ist, sondern wir im Gegenteil an der Markseite des Trümmerfeldes vom Gerüstmark aus, welches hier allerdings faserreicher zu sein pflegt und meistens mit dem subperiostalen Granulationsgewebe in Verbindung steht, Osteophytbildung beobachten, müssen wir annehmen, daß andere Momente ausschlaggebend sind. Ist es vielleicht der, daß die Osteoblasten kein Material zur Neubildung osteoiden Gewebes finden? Das berührt schon die Frage nach dem Wesen des Skorbutes überhaupt, eine Frage, die natürlich nur mit Hypothesen beantwortet werden kann.

Der Mangel an osteoidem Gewebe, das zu Knochengewebe umgewandelt werden soll und das sich bei der Rachitis gerade im Überschuß bildet, kristallisiert sich als ein Hauptfaktor aus der Fülle der Einzelbeobachtungen heraus und erklärt die Rarefizierung des Knochensystems und die Brüchigkeit desselben. Es scheint demnach beim Skorbut auf Grund der offenbar vorliegenden Ernährungs- und daraus sich ergebenden Stoffwechselstörungen eine fehlende oder schlechte Bildung von Kittsubstanzen vorzuliegen, durch deren Mangel die Osteoblasten zur Untätigkeit bestimmt werden und keinen Anreiz zu Neubildung erhalten. Vielleicht ist auch auf diese Mangelhaftigkeit der Kittsubstanzen, die in einer kolloidalen Zustandsänderung derselben ihren Grund haben muß, das Auftreten der Blutungen zurückzuführen, indem die Blutgefäße ebenfalls durch diesen Mangel besonders durchlässig werden, so daß es zu den vorwiegend diapedetischen Blutungen kommt, wobei kolloidale Änderungen des Blutes selbst noch mitsprechen werden.

Dieser ungenügende Anbau an Knochengewebe und der physiologische Abbau, dem kaum ein gesteigerter Abbau beigestellt ist, führen zu der bekannten Rarefikation und Osteoporose an den Rippenenden, auf welche die so vielfach beobachteten Frakturen zurückzuführen sind.

Es läßt sich mit Sicherheit behaupten, daß der Knochenbruch (und um einen Bruch, nicht um eine Lösung in der Knorpelfuge handelt es sich) nicht etwa, wie man wohl denken könnte, durch Blutung in die Knochenfuge erfolgt. Es ist im Gegenteil auffällig, wie gering der Befund an frischem oder älterem Blut innerhalb des Bruchspaltes ist, Blutungen, die in keiner Weise der Ausdehnung der Fraktur entsprechen und außerdem, soweit vorhanden, durch das Trauma erklärt werden. Wo das Trauma nur gering und der Bruch nur klein und partiell ist, tritt die Blutung ganz in den Hintergrund. Man sieht nie in Nachbarabschnitten der Knorpelfuge, wo noch keine Fraktur besteht, Blutungen, welche auf bevorstehende Frakturierung hinweisen könnten. Die größeren Blutergüsse scheinen vielmehr auf die Periost-

lösung zurückzuführen zu sein und sitzen auch vorwiegend subperiostal und dicht unterhalb des Trümmerfeldes in Verbindung mit den subperiostalen Blutungen. Der eigentliche Bruchspalt dagegen ist stets mit mehr oder weniger Fibrin ausgefüllt, welches das Trümmerfeld gegen den Knorpel als Schutzdecke gegen Reibung abdeckt. Dieses Fibrin erscheint so regelmäßig und in solcher Menge und wird auch innerhalb der subperiostalen Blutungen und Kalluswucherungen so reichlich gefunden, daß man geneigt sein könnte, ein vermehrtes Auftreten desselben als für den Skorbut typisch anzusprechen.

Wie bei dem humanen Sektionsmaterial nicht anders zu erwarten, umfaßten unsere Beobachtungen im Gegensatz zu dem Material aus Tierexperimenten vorwiegend solche Fälle, bei denen durch die Therapie die Heilung eingeleitet oder schon ziemlich vorgeschritten war. Das erschwerte die Beurteilung sehr wesentlich, da die Entscheidung, was noch zum reinen Skorbutbilde gehört und was auf den Heilungsprozeß zu beziehen ist, vielfach unmöglich wurde. Die Heilungsvorgänge äußerten sich in Organisationsprozessen und Kallusbildungen unter dem Periost, wodurch eine schnelle Reparation der Fraktur bewerkstelligt werden sollte. Hier ist die Osteophytbildung außerordentlich reichlich und sicher den Verhältnissen entsprechend. Jedenfalls beeinträchtigte die skorbutische Diathese, wenn sie im Heilungsstadium überhaupt noch zur Geltung kam, diesen Prozeß nicht. Dagegen zeigte sich bei dem schweren Fall von Skorbut (Nr. 28), der gar keine Heilungstendenz aufwies, trotzdem er schon einige Wochen bestand, bei schwersten Frakturen keine subperiostale Kallusbildung. Dagegen finden wir bei Heilungsprozessen dicht unter dem Trümmerfelde vor der Markhöhle osteophytäre Bildungen, die über die Bruchenden der Kortikalis hinweg oder durch Bruchlücken derselben hindurch mit dem Granulationsgewebe des Periostes in Beziehung stehen und stets mit einer Umwandlung des Gerüstmarkes in Fasermark an dieser Stelle Hand in Hand gehen. Es ist daher nicht ohne weiteres zu sagen, ob bei der Heilung die Osteophytbildung an dieser Stelle vom Endost oder Periost ausgeht, doch ist es wahrscheinlicher, daß auch das Endost, in diesem Falle das Gerüstmark, zur Knochenbildung, wenn auch in geringerem Grade, befähigt ist. Nie beobachtet wurde dagegen trotz vorgeschrittener periostaler Kallusbildung eine Konsolidierung zwischen Knorpel und abgebrochenem Schaft, also Kallusbildung im eigentlichen Bruchspalt. Man muß dabei aber bedenken, daß das von Fibrin umgebene Trümmerfeld stets als Fremdkörper dazwischen lag und daß eine Konsolidierung erst nach Beseitigung dieses Trümmerfeldes bzw. Organisation desselben erwartet werden konnte, also zu einer Zeit, welche unser Sektionsmaterial nicht umfaßte.

Das übrige Knochensystem tritt gegenüber den Rippen in seinen

Veränderungen stark zurück. Die Befunde beschränken sich hauptsächlich auf kleinere Blutungen, die im Fett- oder Lymphoidmark oder am Periost sich finden. Gerüstmark konnte im allgemeinen nicht beobachtet werden. Nur am Kieferknochen zeigte sich im Alveolarfortsatz ein faserreiches, stellenweise mehr lockeres, an Gerüstmark erinnerndes Gewebe, welches den Übergang zur Wurzelhaut des Zahnes und zum Periost vermittelte und sich darum vielleicht noch in physiologischen Grenzen hält.

Kurz besprochen werden müssen auch noch die übrigen histologischen Befunde. Nicht bestätigt werden kann die Behauptung französischer und russischer Autoren, daß sich in der Haut Verfettungen der Gefäßwände als typischer skorbutischer Prozeß finden.

Ebenso muß die Rheindorfsche Anschauung, daß die Hautblutungen auf entzündliche Prozesse und auf eine durch diese bedingte Eröffnung der Kapillaren zurückzuführen seien, abgelehnt werden.

Auch hyaline Degeneration der kleinen Gefäße, welche Sato und Nambu an Darm, Lunge und Milz beobachten, konnten wir als skorbutische Veränderungen nicht bestätigen. Ferner ist die viel zitierte Verfettung der Herzmuskulatur kein sehr häufiger Befund; doch ist es auffallend, daß wir gerade bei unkompliziertem Skorbut Tigerung des Herzmuskels und auch mikroskopisch eine Verfettung der Herzmuskelfasern fanden. Meistens wird eine Verfettung wohl nur durch stärkere Anämie des Herzens makroskopisch vorgetäuscht.

Auch die Verfettung der Skelettmuskulatur gehört nicht zum Bilde des Skorbuts, sondern ist, wenn überhaupt vorhanden, durch andere Ursachen, besonders durch Zirkulationsstörungen infolge von Thrombosen zu erklären. Die Muskulatur bleibt im Gegenteil trotz ausgedehntester Blutungen und Druck durch dieselben auffallend gut erhalten und zeigt nur stellenweise Atrophie, wohl als Zeichen der Inaktivitätsatrophie, und hier und da schmale junge Muskelfasern mit wuchernden Kernen.

Die kleineren Blutungen an Milz und Leber, an den Drüsen und der Niere treten in dem Gesamtbilde des Skorbuts sehr zurück. Die Leberveränderungen in Gestalt von Atrophie, von fettiger Degeneration und von zelliger Wucherung im Bereiche atrophischer, fast an akute Atrophie erinnender Läppchenveränderungen, ferner der gleichzeitige Befund von frischer Zirrhose der Leber bei Skorbut sind zu verschiedenartig und andererseits zum Teil ein zu häufiger Befund bei anderen Krankheiten, als daß sie mit dem Skorbut in direkten Zusammenhang zu bringen wären; doch empfiehlt sich eine weitere Beobachtung des Verhaltens der Leber auf alle Fälle.

Ob die glomerulären und tubulären bzw. interstitiellen frischen Blutungen im Bereiche der obersten Harnkanälchenabschnitte, die in einigen Fällen beobachtet wurden, zum Skorbutbilde gehören, oder ob es sich,

wenigstens in dem einen Falle, wo auch entzündliche Veränderungen an den Glomeruli zu sehen waren, wie wahrscheinlich, um das Bild einer begleitenden hämorrhagischen Glomerulonephritis handelt, muß noch offen gelassen werden.

Schließlich seien noch die Darmveränderungen erwähnt, bei denen die dysenterischen und ähnlichen Veränderungen unberücksichtigt bleiben sollen. Dagegen erscheinen die kleinen Blutungen in die obersten Schleimhautschichten und die follikulären Erosionen mit perifollikulären Blutungen in das Bild des Skorbuts mit einzubeziehen und wohl in der Hauptsache mechanisch mitbedingt zu sein. Daß bei den ulzerösen Dickdarmprozessen eine Implantation von Mikroorganismenmaterial der Mundhöhle die wahrscheinliche Ursache ist, ist schon vorher erwähnt worden.

Die Zahnfleischveränderungen in Gestalt von Blutungen unter der Schleimhaut, von Pigmentablagerungen daselbst und reaktiver Wucherungen des submukösen bzw. periostalen Gewebes, sind als typische skorbutische Veränderungen anzusprechen; während die ulzerierenden Zahnfleischveränderungen, die schweren Stomatitiden als sekundäre Erscheinungen zu betrachten sind.

Wenn Hart und Lessing in ihrer Monographie bei ihrer Beschreibung des kindlichen Skorbuts noch Berechtigung zu der Äußerung hatten, daß das anatomische Bild des klassischen Skorbuts fast legendenhaft geworden wäre, so zeigt das, wie notwendig eine zusammenfassende Darstellung desselben ist und daß das Material, welches uns die jetzigen Zeitverhältnisse darboten, eingehende Beschreibung verdient. Wie Hart und Lessing an ihrem Tiermaterial und Fraenkel an seinem Grenzfall zeigen konnten, daß die Möller-Barlowsche Krankheit dem Skorbut wesensverwandt oder vielmehr als gleichartiger Prozeß zu betrachten ist und man daher besser den Ausdruck „Infantiler Skorbut“ in Anwendung bringt, so können unsere Beobachtungen in umgekehrter Linie die Wesensgleichheit beider Krankheiten festlegen. Anatomisch charakterisieren sie sich in allen springenden Punkten in gleicher Weise und unsere Knochenbefunde zeigen vielleicht am besten, daß es sich um ein und dasselbe Krankheitsbild handelt. Die geringen Differenzen, die sich finden, erklären sich durch das verschiedene Lebensalter, und springende Unterschiede bleiben nicht mehr bestehen. Das Dunkel über die Entstehung des Skorbuts vermögen allerdings auch unsere Untersuchungen nicht zu lüften. Der Gesamteindruck, den wir gewonnen haben, ist der, der mit der allgemeinen gültigen Auffassung korrespondiert. Für die Annahme eines infektiösen Ursprungs des Skorbuts spricht das gesamte anatomische Bild nicht. Der Skorbut ist den hämorrhagischen Diathesen zuzurechnen und chronische Stoffwechselstörungen auf Grund unzweckmäßiger Ernährung, vielleicht in Verbindung mit

äußeren Einflüssen sind die wahrscheinlichste Ursache dafür, daß, wie wir es schon vorher ausgeführt haben, am Gefäßsystem des Körpers, wie auch am Stützgewebe eine mangelhafte Bildung oder Veränderung der Kittsubstanzen eintritt, welche wiederum eine größere Durchlässigkeit der Gefäßwände bewirkt, die zu diathetischen Blutungen führt, während sich am Stützgewebe selbst, besonders am Knochensystem das Fehlen der Kittsubstanzen in der allgemeinen Osteoporose kenntlich macht. Daß auch individuelle oder Rassedispositionen eine Rolle spielen, scheint uns sehr wahrscheinlich. Wir glauben wenigstens, daß die Geneigtheit der Türken zur skorbutischen Erkrankung nicht nur auf eine für sie besonders ungeeignete Nahrung zurückzuführen ist, wenn auch die Unterernährung der Türken wegen der ablehnenden Haltung derselben gegen bestimmte Gerichte stärkere Grade annehmen kann, als bei den anderen Nationen. Vielleicht sind die skorbutähnlichen Symptome, die das Greisenalter aufweist, auf ähnliche Ursachen zurückzuführen, nur daß man mehr an mangelnde Anpassungsfähigkeit an die Nahrung infolge des Alters als wie an Mangel der Zuführung denken muß, während der Skorbut andererseits auch als Abnutzungskrankheit im Sinne des Seniums aufzufassen ist, bedingt durch mangelnde Zufuhr solcher Nahrungsstoffe, die einen ausreichenden Anbau der Kittsubstanzen gewährleisten.

Anhang.

Drei Obduktionsprotokolle als Beispiele für das anatomische Bild bei Skorbutsektionen.

Kanonier B. Ch., Alter 20 Jahre. Aufgenommen 31. 5. 17. Gestorben 28. 6. 17 7^{55} Uhr vorm. Seziert 28. 6. 17 11 Uhr vorm. Lazarett Regina Elisabetha, Bukarest.

Krankenblattsabschrift.

Vorgeschichte: Seit ungefähr 4 Wochen ziehende Schmerzen unterhalb der Brust, sowie zwischen den Zähnen beim Kauen. Zahnfleisch blutet leicht. Seit 14 Tagen im Revier, von da hierher.

Befund: Zahnfleisch dunkelblau verfärbt und geschwollen. Alveolarpyorrhoe, Schleimhäute der Mundhöhle von dunkelblauen Flecken durchsetzt. Zahnfleisch blutet leicht. An beiden unteren Extremitäten, besonders auf der Streckseite, zahlreiche, stecknadelkopf- bis haselnußgroße Blutaustritte, die auf Druck nicht abblassen.

Diagnose: Skorbut.

Behandlung: Diät. Frisches Gemüse, Salate, Spülungen der Mundhöhle mit H_2O_2 bzw. Kal. hyperm.

7. 6. 17. Da Patient einen Temperaturanstieg hatte mit angeblichem Schüttelfrost, wurde Blutabstrich an das bakteriologische Institut Braila eingeschickt. (Malaria?)

10. 6. 17. Malaria negativ.

12. 6. 17. Pat. fühlt sich etwas leichter, Schmerzen auf der Brust etwas gebessert.

15. 6. 17. Keine wesentliche Besserung im Befinden.

19. 6. 17. Pat. fühlt sich noch matt, Schmerzen unterhalb der Brust bestehen noch zum Teil. Wird durch Krankentransportabteilung Braila abtransportiert (liegend).

20. 6. 17. Ch. wurde heute im Kriegslazarett 128 aufgenommen.

Aufnahmebefund: Mittelgroßer kräftig gebauter Mann mit genügendem Ernährungszustand. Schleimhäute mangelhaft durchblutet. Herzspitzenstoß im 5. Interkostalraum. Linker Herzton etwas unrein. Dämpfung 1 cm nach links verbreitert. Puls 90 unregelmäßig, wenig gespannt. Lunge ohne Befund. Leib etwas aufgetrieben, gespannt. Dickdarm aufsteigender Ast und absteigender Ast auf Druck schmerzempfindlich. Es besteht gelbbrauner flüssiger Durchfall. Urin: E. +. Mund: Zahnfleisch bläulich verfärbt und leicht blutend. An den Beinen befinden sich zahlreiche Sugillate, die bläulichviolett verfärbt sind und auf Druck nicht verschwinden. Mundspülung mit Myrrhentinktur, Kal. perm. und Decokt chin. Diät.

25. 6. 17. Befinden des Patienten nur wenig verändert. Seit 2 Tagen Temperaturanstieg zwischen 39° und 40°. Es besteht Durchfall, der aber frei von Blut und Schleim ist. Pat. klagt über Schmerzen in der rechten Brustseite, objektiv aber nichts nachweisbar. Die Skorbutsymptome (Zahnfleischentzündung, Benommenheit, Blutaustritt an den beiden Unterschenkeln) dauern an.

Behandlung: Mundspülung mit H_2O_2, Tannalbin, Chinin. Diät: Gemüse.

27. 6. 17. Befinden des Patienten sichtlich schlechter. Er zeigt Apathie, leichte Atembeschwerden, vereinzelte Anfälle von Herzschwäche und hat wenig Husten. Seit gestern hat der Durchfall bedeutend zugenommen, etwa 8—10mal pro Tag, zugleich leicht bluthaltig, so daß Ruhrverdacht vorliegt. Einsendung des Stuhles zur bakteriologischen Untersuchung. Behandlung: Kampfer, sonst wie oben.

28. 6. 17. Um 7 Uhr vorm. Anfall von Herzschwäche. Kampfer, Koffein. Unter zunehmender Herzschwäche tritt 7^{45} Uhr das Ableben ein.

Sektions-Nr. N 28. A.P.b. F.S.Ch.

Leiche eines über mittelgroßen, sehr kräftig gebauten Mannes mit gut entwickelter Muskulatur und noch ziemlich reichlichem Fettpolster. Totenstarre vorhanden. Hautfarbe blaß, gelbbräunlich. Die Haut zeigt ein besonderes Exanthem in Gestalt von bräunlichen und dunkelbläulichen Flecken, welche hauptsächlich auf Ober- und Unterschenkel, ferner auf die Unterarme, sehr viel weniger auf die Oberarme, so gut wie gar nicht auf den Bauch lokalisiert sind. An der Hinterseite des Körpers zieht sich das Exanthem hauptsächlich bis auf die Gesäßbacken von unten hinauf und überspringt dann die Lendengegend, um in der Schulterblattgegend wieder reichlicher aufzutreten. Das Exanthem besteht im wesentlichen aus bräunlichen, hirsekorngroßen, meist um die Haarbälge konzentrierten Flecken, die im allgemeinen nicht konfluieren. An den beiden Unterschenkeln größere Blutextravasate, die oft in einem braunen Hof ein dunkelbläuliches Zentrum aufweisen.

Nach Eröffnung der Bauchhöhle zeigen sich die Därme zum größten Teil durch das große Netz bedeckt. Die Därme sind zur Hälfte gefüllt, außerordentlich blaß. Der Wurmfortsatz ist frei.

Die Leber überragt den Rippenbogen nicht und zeigt eine gelbe höckerige Oberfläche.

Die Milz erweist sich bei der ersten Betastung als vergrößert.

Zwerchfellstand rechts 3. Rippe, links 3. Zw.-R.-R.

Beim Ablösen der Brusthaut und -muskulatur trifft man von der 3. Rippe abwärts rechterseits auf stark durchblutetes Muskelgewebe und sieht dabei, daß an der Knochenknorpelgrenze die Rippen besonders starke Blutergüsse zeigen, welche hauptsächlich in die Knorpelknochenverbindung und unter das Periost der Rippenenden hinein erfolgt sind. Die Knochen und Knorpel sind dabei derart in ihren Gelenkverbindungen gelöst, daß das Brustbein mit seinen Knorpeln gegen die Wirbelsäule zu, besonders an der rechten Seite, zurückgesunken ist. Links findet sich das gleiche Bild, vielleicht nicht ganz so schwer, doch fast in selbiger Ausdehnung. Es sei noch besonders erwähnt, daß an der Außenhaut des Körpers, entsprechend dieser Knochenknorpellösung keine Verletzungen, die auf eine größere Quetschung hinweisen könnten, zu finden sind.

Nach Entfernung der vorderen Brustwand sieht man die Lungen stark zurückgesunken, vor allem die rechte. Die linke ist mit einigen älteren Strängen an der Spitze am Brustkorb fixiert. Auch hier bei den Brustorganen fällt wieder die hochgradige Blässe und Blutarmut auf.

Der Thymusfettkörper ist ziemlich groß und reicht weit nach oben bis an die Schilddrüse hinan, wiegt 11 g.

Die linke Lunge zeigt an ihrer Pleura im Bereiche des Unterlappens einzelne subpleurale Blutungen, auch am unteren Teile des Oberlappens. In diesen selben Abschnitten finden sich etwas derbere gut apfelgroße Herde in der Lunge, die sonst lufthaltig ist. Auf der Schnittfläche sind diese Herde unregelmäßig begrenzt und scheinen aus einzelnen zusammengeflossenen Herden zu bestehen. Im übrigen besteht ein mäßiger Bronchialkatarrh mit feinsten punktförmigen Blutungen in die Bronchialschleimhaut.

Im Herzbeutel einige ccm klarer Flüssigkeit.

Herz von Faustgröße, in guter Totenstarre, im rechten Vorhof flüssiges Blut und Speckhaut, im rechten Ventrikel wenig flüssiges Blut, im linken Vorhof flüssiges Blut und Cruor, linker Ventrikel leer, in der Pulmonalisausflußbahn Speckhautgerinnsel. Der Klappenapparat des Herzens rechterseits wie linkerseits ohne Befund. Rechter Ventrikel nicht erweitert, Wandstärke rechts 3 mm, Muskulatur auffallend blaß und hell mit einem leicht gelblichen Ton, linksseitige Wandstärke 16 mm, Muskulatur wie rechts, sieht allerdings auf der Schnittfläche noch etwas gelblicher aus wie rechts. Aorta 5,8, Pulmonalis 6,1. Große Gefäße zartwandig, desgleichen die Koronargefäße.

Die rechte Lunge überall lufthaltig, zeigt ebenfalls subpleurale Blutungen. Im ganzen keine pneumonischen Herde bis auf einen mehr umschriebenen, an Bronchopneumonie erinnernden Herd an der Spitze des Unterlappens. Bronchien weit, Befund sonst wie links.

Große Halsvenen leer. Im Rachen etwas dunkel gefärbter Speisebrei. Zunge in der Mitte etwas schwärzlich belegt. Tonsillen ziemlich klein mit großen Lakunen. Zungentonsille gut ausgebildet. In der rechten Tonsille besonders große Lakunarpfröpfe. Speiseröhre ohne Befund. Schilddrüse

mittelgroßer Kolloidkropf. Die Drüsen der Bifurkation zeigen frische Tuberkulose und daneben stark blutige Färbung, wie auch die etwas höher gelegenen Halsdrüsen.

Die Milz ist nur wenig vergrößert, zeigt in der Kapsel bräunliche Flecke; sie ist derb, elastisch und zeigt auf der Schnittfläche geringes Stroma, sehr zurücktretende Pulpa und ziemlich deutliche Lymphknötchen.

Bei Herausnahme des Darmes sieht man in dem sonst blassen Mesenterium besonders deutliche, tiefrot gefärbte, aber nicht wesentlich vergrößerte Lymphdrüsen.

Die Nebenniere zeigt links nur geringen Lipoidgehalt der Rinde, ziemlich breites und blasses Mark.

Die linke Niere läßt die Kapsel gut abziehen. Nach Entfernung der Kapsel zeigt die Niere ein außerordentlich buntes Aussehen, bedingt durch kleinste punktförmige Blutungen, welche zum Teil schwärzlichrot, zum Teil mehr bräunlich gefärbt sind. Auf der Schnittfläche zeigt die Niere außerdem ein ausgesprochen trübes Aussehen (Obduktion 5 Stunden nach dem Tode) und man sieht die Rinde der Niere außerordentlich stark vorquellen.

Rechte Niere und Nebenniere wie links.

Die Blase ist stark kontrahiert, enthält nur wenige Kubikzentimeter etwas getrübten Harns. Schleimhaut der Blase ohne Befund.

Im Mastdarm breiiger und dünnflüssiger Kot. Die Schleimhaut ist im ganzen sammetartig geschwollen und gerötet.

Prostata und Samenblasen ohne Befund.

Im Duodenum dünnflüssiger Speisebrei mit käsigen Bröckeln untermischt.

Im Magen ähnlicher Speisebrei, der sehr stark sauer riecht.

Gallenwege durchgängig.

Schleimhaut des Magens zeigt ebenfalls einige fleckförmige Blutungen.

Das Pankreas ist groß, derb und blaß.

Die Leber zeigt die schon erwähnte höckerige Beschaffenheit und sehr derbe Konsistenz. Auf der Schnittfläche entsprechend dem Oberflächenbilde kleinere und größere inselförmige Läppchen, durch derbe Bindegewebszüge von einander getrennt.

In der Gallenblase 50 ccm fadenziehende dunkle Galle.

Die Aorta ist in ihrem ganzen Verlaufe elastisch und zeigt so gut wie keine Fleckung. Die paravertebralen Lymphknoten zeigen dasselbe hämorrhagische Bild, wie die vorerwähnten Halslymphknoten.

Der Darm zeigt im Dickdarm, der dünnbreiigen Kot enthält, dieselbe Rötung, die schon im Rektum erwähnt wurde. Der der Schleimhaut aufliegende Schleim zeigt allenthalben streifenförmige Blutbeimengung.

Im Blinddarm eine größere Sugillation. Nach dem Dünndarm zu nimmt die rötliche Schwellung und der Blutaustritt ab, um im Jejunum vollständig aufzuhören.

Nach Abpräparieren der Haut vom rechten Bein sieht man flache Blutextravasate, besonders unter der Fascia lata über dem Rektus, ferner flächenhaft ausgebreitete auf dem Bauch des Gastrocnemius. Im übrigen zeigen sich die mannigfaltigsten Stadien frischer und älterer Blutungen in der Muskulatur, und zwar sowohl des Ober- wie des Unterschenkels und sowohl in den Muskelscheiden, wie auch in den Muskelbäuchen. Bevorzugt sind dabei hauptsächlich die Beuger und diese wieder hauptsächlich in der Nähe der

Sehnenenden am Kniegelenk und am Fußgelenk. Reste älterer Blutungen in Gestalt von bräunlichen Pigmentierungen in den Auskleidungen der Schleimbeutel und Sehnenscheiden. Ausgedehnte Blutungen in den Scheiden des Nervus ischiadicus von der Mitte des Oberschenkels abwärts.

Schädeldach ohne Befund. Durainnenfläche glatt und glänzend, ohne Blutungen. Kammerwasser nur wenig vermehrt. Hypophyse ohne Befund. Schädelbasis im ganzen ohne Befund.

Nur am Dach der Orbita rechts schimmert ein daumennagelgroßer Bluterguß durch den Knochen hindurch. Nach Aufmeißelung des Orbitadachs sieht man eine Blutsugillation im orbitalen Fett- und Zellgewebe. An dem eröffneten Augenbulbus lassen sich keine Blutungen nachweisen. Auch die Mittelohren ohne Befund.

Das Zahnfleisch zeigt sowohl am Ober- wie am Unterkiefer tiefschwarze Verfärbung, Schwellung und Loslösung von den Zahnwurzeln.

Bei der weiteren Präparation des Brustbeins zeigt sich, daß das Periost von den Rippen in großem Umfange losgelöst ist und daß die Rippenenden an der Knorpelgrenze stellenweise wie mazeriert sind, so daß diese Stellen eine bröcklige breiige Masse bilden. Diese Hauptveränderungen betreffen von der Knochenknorpelgrenze an die Körper der Rippen und nicht den Knorpel. Die Entblößung der Rippen vom Periost bzw. die Loslösung des Periostes erstreckt sich von der Knochenknorpelgrenze meist nur wenige Zentimeter, an einigen Stellen bis zu 7 cm. Entsprechend den abgebrochenen Knochenknorpelenden sieht man eine rosenkranzartige Vorwölbung der Rippenenden nach Innen und ausgesprochene subpleurale Blutungen.

Hauptleiden: Skorbut.

Todesursache: Leberzirrhose, Anämie.

Leichendiagnose: Schwerer akuter Skorbut mit ausgesprochenem skorbutischem Exanthem am oberen Rücken, Gesäß, beiden Beinen und Armen. Skorbutische Durchblutung der Knochenknorpelverbindung der Rippen mit Mazeration der Rippenenden und Fraktur derselben, skorbutische hämorrhagische Bronchopneumonien und Bronchialschleimhautblutungen, schlaffes anämisches Herz mit fraglicher Muskelverfettung. Hämorrhagische Nephritis, kleine derbe Milz, Leberzirrhose. Ruhrartiger, ganz frischer Katarrh des Dick- und Mastdarmes mit kleinen Blutungen. Ausgedehnte Muskel- und Muskelscheidenblutungen in die Muskulatur beider Beine, und zwar hauptsächlich in die Beugemuskulatur des Ober- und Unterschenkels, aber auch in die Streckmuskulatur, besonders an der Außenseite, große flächenhafte Blutungen unter der Fascia lata und auf dem Bauch der Gastrocnemii. Starke Scheidenblutungen an den langen Unterschenkelmuskelsehnen, Blutungen in die oberen Rezessus der Kniescheibenschleimbeutel. Blutungen in die Brustmuskulatur, besonders in den Serratus und Pektoralis, keine Blutungen in die Rücken-, Gesäß- und Bauchmuskutatur. Blutungen in das orbitale Knochendach und Fettgewebe, hämorrhagisch-skorbutische Zahnfleischentzündung, keine Blutungen im Augapfel, ausgedehnte Blutungen in den Scheiden des Nervus ischiadicus von der Mitte des Oberschenkels abwärts. Blutresorption in den Halslymphdrüsen, Tuberkulose der Tracheobronchialdrüsen, keine sicheren Thromben.

Sektions-Nr. M 10. A. P. b. F. S. Ch.

30 Jahre alt. Lazarett: Türk. Halbmond, Bukarest. Gestorben 13. 6. 17 3 Uhr nachm. Seziert 13. 6. 17 5 Uhr nachm.

Klinische Diagnose: Skorbut.

Leiche eines etwas über mittelgroßen Mannes von schätzungsweise 25—30 Jahren. Blonde Haarfarbe, graue Iris, leicht gewelltes Haar. Beiderseits am Halse starke Narben. Flache Narbe Mitte der Brust. Am Ober- und Unterschenkel, an Vorder- und Hinterfläche, weniger an den Seitenflächen deutliche schmutzig-bräunliche Färbung der Haarpapillen mit leichter Verdickung derselben, so daß beim Darüberstreichen schwaches Reibeisengefühl entsteht. An anderen Stellen haben die Flecken einen rötlichen Schimmer. Die Aussaat ist sehr dicht, doch sind nicht alle Flecken an die Haarbälge gebunden. Die Hauthaare sind besonders am Unterschenkel leicht gekräuselt und mit starken Borken versehen. Über beiden Fußrücken, besonders dem linken, befindet sich eine mit Borken belegte flache Wunde mit schokoladebrauner Färbung der umgebenden Haut. Gleichzeitig ist die Haut etwas verhärtet. Operativer Defekt der rechten großen Zehe (Erfrierung). Das Zahnfleisch zeigt an den Schneidezähnen, besonders an den unteren mittleren, einen leichten schmierigen Belag mit ganz leichten Geschwüren, die schwarzgrau gefärbt sind und etwa 1 mm in die angrenzende Schleimhaut reichen. Durch die Geschwürsbildung sind die Zähne mehr nach der Wurzel zu freigelegt, während zwischen den Zähnen das Zahnfleisch noch erhalten ist und in normaler Ausdehnung nach oben reicht. In der Bauchhöhle gegen 600 ccm einer ziemlich klaren blutigserösen Flüssigkeit.

Bei Abpräparieren der Haut sieht man über der Außenfläche des Vastus, im Gebiet des Vastus externus, zwischen Faszie und Muskulatur ausgedehnte, über den ganzen Muskel sich erstreckende Blutungen.

Der rechte Sartorius ist frei von Blutungen. Die Lymphknoten der rechten Leistenbeuge sind zum Teil geschwollen, bis Bohnengröße und fleckig gerötet. Die oberen Drüsen unter dem Poupartschen Bande sind frei davon. In der rechten Oberschenkelvene kein Thrombus, auch nicht in der Profunda. Das Periost des Oberschenkels ist frei von Blutungen, ebenso das Periost der Tibia, nur über den inneren Gelenkknorren derselben, am Ansatzgebiet der Faszie, findet sich eine flächenhafte Blutung.

Beim Abpräparieren des Musculus tibialis anticus sieht man in dem Kopfteil desselben die Muskulatur von frischen Blutungen durchsetzt, desgleichen die bedeckende Faszie. Beim Einschneiden in den Bauch des Extensor hallucis longus stößt man auf einen etwa 4 cm langen und $^1/_2$ cm breiten scharf umgrenzten Herd rostbraun gefärbter Muskulatur, der von einem dunkelroten, eben sichtbaren Saum umgeben ist. Weiter abwärts finden sich zwischen dem Tibialis anticus und dem Extensor hallucis longus frischere Blutungen. Einschnitte in die Rückenhaut des Fußes zeigen, daß entsprechend den schokoladebraunen Flecken das Unterhautfettgewebe rostbraun gefärbt ist. Beim Freilegen des Nervus ischiadicus sieht man das den Nerv einhüllende Fettgewebe ganz durchsetzt von fleckförmigen Blutungen. Die Blutungen sind besonders stark dort, wo der Nerv unter der Gesäßfalte hervortritt, ferner am Zusammentritt der beiden Muskelbäuche des Bizeps. Weiter abwärts, wo der Nerv sich teilt, treten die Blutungen wieder zurück. Der Peroneus zeigt dicht, ehe er das Wadenbein kreuzt, wieder eine stärkere Blutung, ebenso ist der Nervus suralis in ganz frische Blutungen eingebettet. Im Kopfteil des inneren Gastrocnemius, der sich hart anfühlt, dicht unterhalb des inneren Gelenkknorrens, sieht man den Muskel in eine bräunliche Masse verwandelt. Diese Umwandlung betrifft den ganzen Muskelbauch, der hier

auf 7 mm Dicke reduziert ist. Der äußere Muskelbauch zeigt eine ganz eigentümliche rotgraue Marmorierung, wie wenn er von kleinen Blutungen durchsetzt wäre. Der Kopfteil des Musculus peroneus longus ist streckenweise in eine bräunliche, wie abgestorben aussehende Masse verwandelt. Beim Einschneiden mitten durch den Musculus gastrocnemius sieht man auch hier dicht am Übergang zur Achillessehne umschriebene, wie nekrotisch aussehende zackige Herdbildung, während die übrige Muskulatur dicht daneben von schwarzroten Flecken durchsetzt ist. Auch die Scheide zwischen Gastrocnemius und Soleus ist mehrere Millimeter dick von Blutungen durchsetzt. Bei der Sektion des linken Beines zeigt sich, daß ähnliche Veränderungen wie auf der rechten Seite vorhanden sind, jedoch im ganzen nicht so ausgedehnt. Es zeigen sich auch hier ähnliche Lokalisationen der Nekrosen, indem dieselben meist auf die Ansatzstellen, sogenannte Kopfteile der Muskeln, z. B. des Gastrocnemius, beschränkt sind. Beim Einschneiden in den Muskel zeigen sich vielfach frische Thrombosen. Das Periost der Tibia und der Fibula ist frei von Blutungen. In den Hauptvenenästen des Unterschenkels, der Kniekehle und Oberschenkels keine Thromben.

Beim Abpräparieren der Haut des Fußrückens sieht man das Unterhautfettgewebe ganz in eine helle, rostbraune, gelbe, gleichförmige Masse verwandelt, aus der sich die Sehnen um so heller und glänzender abheben.

Zwerchfellstand rechts 4., links 5. Zw.-R.-R. Beim Abheben des Brustbeins wird der Herzbeutel eröffnet. In demselben befindet sich gut 1 l reinen Blutes. Der Herzbeutel ist mit der linken Brustwand fest verwachsen. Das Herz ist kaum so groß wie die Faust, ragt frei beweglich in die Blutmasse hinein. Aus dem Herzen entleert sich hauptsächlich flüssiges und etwas geronnenes Blut, dagegen sehr wenig Speckhaut. Aus den großen Gefäßen entleert sich vor allem flüssiges oder gleichmäßig geronnenes Blut. Der Herzbeutel ist besonders über dem Herzen selbst mit dicken speckigen Fibrinmassen bedeckt. Dort, wo die Oberfläche des Herzens etwas freier zutage liegt, sieht man reichlich graue Knötchen. In den Herzohren keine Thromben. Das Foramen ovale ist geschlossen. Die Herzmuskulatur ist überall von blassem fahlen Aussehen, bei frischer Untersuchung findet sich reichliche feinkörnige Verfettung. Umfang der Hauptschlagader 53 mm, der Lungenschlagader 66 mm. Linke Brusthöhle ist völlig verödet. Die linke Lunge wie geschrumpft. Die Lösung der Verwachsungen gelingt nur mit dem Messer. Die bronchialen Lymphknoten sind nicht vergrößert. In einigen finden sich ganz kleine Kalkherde. Das Lungengewebe ist luftarm, sehr blutreich und feucht, sonst frei von Veränderungen. Die Schleimhaut der Bronchien ist lebhaft gerötet. Rechte Lunge ist ebenfalls in ihrem hinteren und unteren Abschnitt fest verwachsen. Beim Ablösen stößt man in den rechten bronchialen Lymphknoten auf eine größere Zahl kreidiger, zum Teil mehr frisch aussehender tuberkulöser käsiger Herde. Auch hier ist die Bronchialschleimhaut gerötet. Das Lungengewebe stark durchfeuchtet, frei von Phthise.

Die mesenterialen Lymphknoten sind nicht geschwollen, an einer Stelle im Ileocökalstrang und etwas oberhalb kleine Kalkherde in den Lymphknoten.

Im Dünndarm gallig gefärbter Inhalt, auch im Anfangsteil des Dickdarms. Im unteren Dickdarm mehr hellgrau gefärbter Schleim. Im Anfangsteil des Darmes ist die Schleimhaut lebhaft gerötet, gleichzeitig etwas milchig getrübt. Die gleichmäßige Rötung geht durch den ganzen Dünndarm hin-

durch, keine Blutungen. Im untersten Dünndarm, auf der Höhe der Falten, dichtstehende kleine Blutungen, welche eine schwarzrote Färbung der Faltenhöhen bedingen. An der Schleimhaut des Dickdarms finden sich eigentümliche strahlige Narben, welche ganz an syphilitische Narben erinnern. Außerdem ist die Schleimhaut mit kleinsten punktförmigen, etwas stärkeren Blutungen bedeckt. Im mittleren Teil des Dickdarms ist die Schleimhaut ziemlich normal. In der Flexur treten ziemlich blasse, narbig aussehende Partien, aber nicht von strahligem Aussehen hervor, vielmehr ist die Schleimhaut ebenso weich wie in der Umgebung. Die Narben eher tiefer liegend als erhaben.

Die Milz ist 15 cm lang, wiegt 380 g.

Die linke Nebenniere zeigt eine schmale Außenzone von gelblicher trüber Farbe. In der unteren Hohlvene findet sich, an der Teilungsstelle beginnend, ein in die linke Iliaca sich fortsetzender und diese ganz ausfüllender Thrombus. Der Thrombus ist 5 cm lang. Die übrige Beckenvene links ist frei. Dicht oberhalb des Poupartschen Bandes sitzt ein zweiter etwa 3 cm langer frischer Thrombus. Ein dritter Thrombus findet sich in der linken Nierenvene, welcher völlig erweicht ist. Die linke Niere ist auffallend klein, $^1/_3$ so groß wie die rechte. Auf dem Durchschnitt der linken Niere sieht man das Nierenbecken erweitert und die großen Seitenäste der Venen thrombosiert.

Die Milz von weicher Konsistenz zeigt glatte Schnittfläche von etwas dunkler und satter Färbung. An der Milz nichts von Tuberkulose zu sehen.

Die rechte Nebenniere zeigt lebhafte Blutfülle. Die Rinde ist leicht grau-gelblich getönt, etwas geschwollen, aber mit ziemlich klarer Zeichnung. Im Magen und Zwölffingerdarm nur wenig Inhalt. Die Galle ist sehr dickflüssig. Die Gallenblase ist stark gefüllt, enthält gegen 25 ccm einer ganz dunkelgrünen dickflüssigen Galle.

Die Leber ist auffallend groß, auf dem Durchschnitt deutlich getrübt. Beide Hoden liegen im Leistenkanal, sind klein, von bräunlicher Färbung, keine Narben. Die Schnittfläche bräunlich, fein punktförmig gerötet. Die Harnblase ist leer. Die Vorsteherdrüse ($3^1/_2$ cm) zeigt Thrombose des Venennetzes.

Am Schädel, welcher 172 : 132 mm mißt und $5^1/_2$ mm dick ist, nichts Besonderes. Im Längsblutleiter kein Blut. Die Dura ist gut gespannt, zart, durchsichtig, Pia ohne Ödem. Gehirn ohne Besonderheiten.

An der Ohrspeicheldrüse nichts Besonderes, die übrigen Speicheldrüsen sind auffallend groß. Mäßig entwickelte Zungenmandeln.

Schilddrüse sehr klein, beiderseits 5 cm lang und 1 cm breit.

Hauptleiden: Skorbut.

Todesursache: Skorbutische phthisisch-tuberkulöse Herzbeutelentzündung.

Leichendiagnose: Ausgedehnte skorbutische Fleckungen der Haarbälge der Ober- und Unterschenkel. Ältere und frischere skorbutische Veränderungen der Muskulatur mit ausgedehnten hämorrhagischen Nekrosen, besonders im Gebiet der Ansatzstellen des Gastrocnemius und des Musculus peroneus. Scheidenblutungen des N. ischiadicus und seiner Äste. Frische Thrombenbildungen in den Muskelvenen. Intermittierende Thrombose in der linken Beckenvene, unteren Hohlvene und linken Nierenvene. Skorbutische Rötung der Magen- und Darmschleimhaut. Skorbutische Fleckung der Leistenlymphknoten, angeborene Kleinheit der linken Niere mit Erweiterung des

Nierenbeckens. Kompensatorische Vergrößerung der rechten Niere. Beiderseitige Leistenhoden. Ältere und frischere Phthise der bronchialen und tracheobronchialen Lymphknoten, frische tuberkulöse hämorrhagische Herzbeutelentzündung, alte Rippenfellverwachsungen, Ödem beider Lungen. Verfettung des Herzmuskels, der Nieren und der Leber. Bauchwassersucht. Halb geronnenes und flüssiges Blut ohne Speckhautbildung. Skorbutische Zahnfleischveränderungen. Frische Thrombose des Venennetzes der Prostata und Vorsteherdrüse.

Sektions-Nr. M. 13. A. P. b. F. S. Ch.

Kanonier L. Z., 25—30 Jahre alt, Ungar. Lazarett: k. u. k. Notreservespital Szeged, Bukarest. Aufgenommen Anfang Mai. Gestorben 13. 6. 17 4 Uhr nachm. Seziert 14. 6. 17 10 Uhr vorm.

Leiche eines über mittelgroßen Mannes mit ausgesprochener Totenstarre. Hautfarbe blaß mit einem ganz leichten Stich ins bräunliche, keine stärkere Totenfleckbildung. Am Zahnfleisch keine besonderen Veränderungen im Gebiet der Schneidezähne, dagegen stärkerer grauschwarz gefärbter Randsaum im Gebiet der Mahlzähne beiderseits am Ober- und Unterkiefer, völlige Abhebung des Zahnfleisches am rechten Unterkiefer. Bei Druck entleert sich hier zwischen abgehobenem Zahnfleisch und Alveolarfortsatz eine schwärzliche pulpöse Masse.

An der Haut des Gesichts einige kleine braune Pigmentflecken (Muttermale). Ganz zerstreut und ganz vereinzelt auf der Wange und an der Grenze der behaarten Stirnhaut verwaschene rötliche bis rötlich-bräunliche etwa hirsekorngroße Fleckchen. Diese Flecken sind über beiden Schultern und den Oberarmen, besonders an der Streckseite, reich entwickelt, weniger reichlich an der Brust, ganz spärlich an der Bauchhaut, besonders reichlich aber an den Ober- und Unterschenkeln beiderseits, wo sie, von Stecknadelkopfgröße, besonders an den Haarbälgen lokalisiert sind, doch kommen auch Fleckenbildungen, und zwar besonders die größeren, unabhängig von den Haarbälgen vor. Ferner sieht man an der Innenfläche des linken Oberschenkels sowie über der linken Wade bläulich-violette flächenhafte Fleckungen der Haut, an welche sich grünlich-gelbe Partien anschließen.

An der Rückenfläche der Leiche finden sich besonders über den Schulterblättern und unteren Brustkorbhälfte ebenfalls zahlreiche mehr oder weniger verwaschene blau-violette bis bräunliche, fast rostbraun gefärbte Fleckchen. Im Gebiete der Totenflecke sind die Fleckchen mehr violett, an den anderen Stellen mehr bräunlich gefärbt.

An der Lendengegend sind die Flecken spärlicher und fehlen so gut wie ganz über dem Gesäß, sind dagegen an der Hinterfläche des Ober- und Unterschenkels wieder reichlich entwickelt, lassen dagegen die Kniekehlengegend wieder frei. Auch hier sind die Flecken von verschiedener Größe und hauptsächlich an die Haarbälge gebunden. Alle genannten Flecken sind in ihrem Zentrum leicht erhaben und tragen oft eine besonders dunkle, direkt schwarz gefärbte Kuppe. Doch sind nicht alle Flecken erhaben, sondern es liegen besonders die bräunlichen ganz im Niveau der Haut.

Beim Abpräparieren der Haut des linken Unterschenkels stößt man im Gebiet der erwähnten bläulichen Flecken auf ganz ausgedehnte blutige Durchtränkungen des Unterhautfettgewebes. Gleichzeitig zeigt die Haut ein starkes pralles Ödem, wodurch besonders der Unterschenkel in seinem Wadenabschnitt förmlich geschwollen aussieht. Nach Abpräparieren der Haut sieht man, daß

die ganze Beugemuskulatur des Oberschenkels wie die des Unterschenkels unter der Faszie auf ganz weite Strecken hin mit Blutungen bedeckt ist. Die Faszie selbst ist ebenfalls von Blutungen durchsetzt und stark ödematös geschwollen. Die Vena saphena minor ist nicht thrombosiert, dagegen sind die Scheiden der Hautnerven über der Wade alle stark durchblutet.

Beim Freilegen des Nervus ischiadicus und Durchschneiden der Gesäßmuskulatur sieht man, daß letztere selbst nicht durchblutet ist, auch nicht in ihren Faszien. Auch der Nervus ischiadicus ist frei von Blutungen. Genau an der Austrittsstelle unter dem Glutaeus maximus beginnt eine intensivere Durchblutung der Nervenscheide, die sich bis zur Kniekehle hin erstreckt und hier eine mehr bräunliche Farbe annimmt. Das ganze Kniekehlenfettgewebe ist in eine schmutzige, rötliche bis rostbraun gefärbte, die einzelnen Fettläppchen auseinanderdrängende Masse eingebettet. Beim Durchschneiden des Musculus biceps sieht man dessen Muskulatur, besonders in dem Caput breve, in streifiger Weise rot marmoriert. Diese veränderte Partie ist etwa 3—4 cm lang und setzt sich ziemlich scharf gegen gesund erscheinende Muskulatur nach oben und unten ab. Bei einem Flachschnitt durch die Wadenmuskulatur sieht man in den Faszien zwischen Soleus und Gastrocnemius ausgedehnte Blutungen, so daß eine Blutschicht von 7 mm Dicke zwischen die Muskeln zu liegen kommt. Die unteren Ansatzstellen des Gastrocnemius in einer Ausdehnung von 7—8 mm sind gleichfalls in eine hämorrhagische Masse verwandelt, welche kontinuierlich in Blutungen in die Faszie übergeht. Auch am Sartorius finden sich in seinem distalen Abschnitt außer starken Scheidenblutungen auch Blutungen des Muskelgewebes.

In dem Muskelzwischengewebe sind auch deutliche bräunliche Farbentöne vorhanden. Überall, wo das Muskelgewebe durchblutet oder bräunlich gefärbt ist, fühlt es sich gleichzeitig härter an und ist mit dem Muskel fest verlötet.

In der Bauchhöhle findet sich eine tief gelb gefärbte klare Flüssigkeit mit einzelnen lockeren Fibringerinnseln (200 ccm).

Zwerchfellstand rechts 4. Zw.-R.-R., links 5. Rippe.

Das mediastinale Fettgewebe ist deutlich ödematös.

Der Thymus ein kleiner atrophischer Körper.

Das Unterhautfettgewebe der Brust und Bauchhaut zeigt gewöhnliches Aussehen.

Im Herzbeutel gleichfalls vermehrter Inhalt, etwa 30 ccm tief gelb gefärbte Flüssigkeit.

Das Herz ist größer wie die Faust. Besonders die rechte Hälfte ist vergrößert.

In beiden Brusthöhlen findet sich eine dunkel rotgelb gefärbte seröse Flüssigkeit. Links gegen 125, rechts gegen 200 ccm. Aus dem rechten Vorhof entleert sich sehr reichlich Cruor und Speckhaut, daneben auffallend reichlich dünnflüssiges Blut. Im linken Vorhof ebenfalls Cruor, linke Kammer so gut wie leer. Im ganzen werden gut 600 ccm Blut aus Herz und großen Gefäßen entleert. Das Blut ist so dünnflüssig wie nach einer Kochsalzinfusion, es schäumt auffallend stark im Glase. Das Foramen ovale ist geschlossen. Die rechte Kammer ist deutlich und erheblich erweitert. Wandstärke der Kammer in der Ausflußbahn 4 mm. Die Farbe des Herzmuskels ist eine ganz blasse, rötlich gelbliche, dabei ist der Herzmuskel diffus getrübt. Die linke Kammer ist nicht erweitert, wohl aber die Muskulatur gleichfalls diffus getrübt.

Das Herz wiegt im ganzen 420 g.

Die linke Lunge ist frei beweglich, sie ist auffallend schwer, auf dem Durchschnitt ödematös, blutreich, im Oberlappen und den hinteren Abschnitten mehr grünlich schmutzige Färbung, anscheinend durch Aspiration von Mageninhalt entstanden.

Rechte Lunge wie die linke frei beweglich; in den rechtsseitigen bronchialen Lymphknoten frisch aussehende tuberkulöse Herde von Hirsekorn- bis Kleinerbsengröße.

Die rechte Lunge im übrigen wie die linke. In der Lunge selbst keine Tuberkulose.

Milz $13^1/_2$ cm lang, wiegt 300 g. Auf dem Durchschnitt ist die Milz von roter, leicht fleckiger Färbung mit einem ganzen leichten Stich ins bräunliche. Trabekel deutlich, Follikel nicht zu sehen. Die Schnittfläche ist glatt, kein Saft abstreifbar.

Im Magen dünnflüssig gallig gefärbter Inhalt. Ausgedehnte Selbstverdauung, keine Geschwüre oder Narben.

In der rechten Nebenniere ist die Rinde leuchtend weißgelb gefärbt, von mittlerer Breite.

Die Kapsel der rechten Niere ist leicht abziehbbr. Niere zeigt makroskopisch keine besonderen Veränderungen. Insbesondere ist die Rinde nicht besonders geschwollen und zeigt normale Färbung. Die rechte Nebenniere und rechte Niere wie linke.

In der Gallenblase sehr reichlich dünnflüssige dunkle ziemlich klare Galle (30 ccm). Gallenblasenschleimhaut nicht verändert.

Leber groß und schwer, von steifer Konsistenz, zeigt auf dem Durchschnitt leichte Muskatnußzeichnung, mit dunklen Zentren und gelbbräunlicher Peripherie.

Beide Hoden sind mittelgroß, von leicht bräunlicher Färbung.

Im Mastdarm zeigt die Schleimhaut feinen kleienförmigen diphtherischen Belag. Der Kot ist dünnbreiig.

Vorsteherdrüse 37 mm.

Samenblasen mit grauer Flüssigkeit gefüllt.

Im Venennetz der Vorsteherdrüse frische Thromben.

Am Schädeldach nichts Besonderes. Längsblutleiter frei. Gehirn auffallend blaß, ganz geringes Ödem der Pia. Das Gehirn wiegt 1500 g. Auffallend weich ist der Hirnanhang, große Kolloidzyste platzt bei der Herausnahme der Hypophyse. Das Tentorium ist schokoladenbraun gefärbt. Bei der Zerlegung des Gehirns fällt die weiche Beschaffenheit desselben auf. Das Hirn ist blaß und durchfeuchtet, zeigt sonst nichts Besonderes.

Im Dünndarm sind die Follikel etwas vergrößert. Im Blinddarm finden sich Trichozephalen. Die Schleimhaut des Dickdarms zeigt nichts Besonderes. Das untere Epithelkörperchen ist ganz klein. Die Schilddrüsenlappen sind vergrößert und enthalten mehrfache bis über kirschgroße Knoten. Die tracheobronchialen Lymphknoten sind stark geschwollen, auf dem Durchschnitt von zum Teil erweichten käsigen Herden durchsetzt. Lymphatischer Rachenring mäßig stark entwickelt. Kehlkopf nichts Besonderes. Aorta mittelweit, so gut wie frei von atheromatöser Fleckung.

Hauptleiden: Skorbut.

Todesursache: Herzverfettung.

Leichendiagnose: Ältere und frischere skorbutische Fleckung der Haut, besonders an den unteren Gliedmaßen, an Brust und Rücken, weniger an Bauch und Lendengegend, fast Fehlen am Gesäß, Kniekehlen und Gesicht, mäßig entwickelt am Ober- und Unterarm, Fehlen an Hand und Fuß. Diffuse skorbutische Hautverfärbung über den Waden und an der Innenfläche des Oberschenkels. Ausgedehnte ältere und frischere skorbutische Blutungen in das Fettgewebe der Kniekehle, der Scheiden der Wadenmuskulatur, der Scheiden zwischen Bizeps, Vastus und Sartorius, der Faszien, der Adduktoren. Durchblutungen infarktähnlicher Art im kleinen Kopf des Musculus Biceps (hier nur in fleckiger Form), in den Sehnenansatzstellen des Gastrocnemius (hier völliger hämorrhagischer Infarkt). Ausgedehnte Blutungen in die Fettgewebsscheiden des Ischiadicus und seiner Zweige. Bauchhöhlenwassersucht, Brusthöhlenwassersucht, besonders links. Herzbeutelwassersucht, Lungenödem beiderseits, kein allgemeines Ödem der Haut, nur an den unteren Gliedmaßen. Tuberkulös-käsige Phthise der rechtsseitigen bronchialen Lymphknoten, sonst keine Tuberkulose. Dilatation und Hypertrophie der rechten Herzkammer, Verfettung des Herzmuskels, Fettinfiltration und Stauung in der Leber, starker Lipoidgehalt der Nebennierenrinde, Milztumor, atrophischer Thymus, Thromben im Venennetz der Vorsteherdrüse, kleine atrophische Hoden, mittelgroße Vorsteherdrüse, mittelgefüllte Samenblasen, großes Pankreas. Blässe des Gehirns, geringes Ödem der Pia, starke Färbung des Hypophysenhinterlappens, Struma nodosa, kleine Epithelkörperchen. Skorbutische Veränderungen des linken Kniegelenks.

Nachtrag. Bei Eröffnung des linken Kniegelenks zeigt sich die ganze Synovia, besonders im oberen Abschnitt des Gelenkes rostbraun gefärbt. Skorbutische Veränderungen des Zahnfleisches.

Am Schluß dieser Arbeit möchten wir nicht verfehlen, dem Direktor des Instituts für gerichtliche Medizin in Bukarest Professor Dr. Minovici für seine Unterstützung auf dem neutralen Gebiete der Wissenschaft bestens zu danken.

Literatur über Skorbut[1]).

Baumann, L. und Hovard, E. P., Metabolism of Scurvy in an adult. Arch. of int. Med., June 15. I. 12, p. 665.

Berthenson, Zur Statistik und Ätiologie des Skorbuts. Die Skorbutepidemie von 1889 nach Beobachtungen im St. Petersburger Nikolai-Militärhospital. Arch. f. klin. Mediz. 1892, Bd. XLIX, p. 127.

Bornträger, J., Skorbut auf Schiffen. Vierteljahrsschr. f. gerichtl. Mediz. und öffentl. Sanitätswesen 1893, Bd. VI, p. 136.

Brüning, F., Skorbut und Chirurgie. Bruns Beiträge 1917, Bd. CV, p. 124.

Dechambre, Dictionnaire encyclopedique des Sciences médicales 1880.

Ders., Gazette médicale de Paris 1871, p. 147.

Delpech, M. A., Le Scorbut pendant le siége de Paris. Annales d'Hygiène publique et de Médicine légale, 2. Serie, Tome XXXV, Paris, Jan. 1871.

Disqué, L., Entstehung und Verlauf des Skorbuts im Jahre 1916 unter den deutsch-österreichischen Kriegsgefangenen in Taschkent (Turkestan). Mediz. Klinik 1918, Nr. 1, p. 19.

Feig, S., Beobachtungen über Skorbut im Kriege. Mediz. Klinik 1917, Nr. 31, p. 832.

Feigenbaum, D., Ein Beitrag zur Kenntnis der Rückenmarksblutungen beim Skorbut. Wiener klin. Wochenschr. 1917, Nr. 46, p. 1455.

Felix, J., Zur Ätiologie des Skorbuts. Vierteljahrsschr. f. öffentl. Gesundheitspflege 1871, Bd. III, p. 111.

Grenet, A. L. Z., Le scorbut au Fort de Bicètre pendant le siége de Paris par les Prussiens Hiver de 1870—1871. Annales d'Hygiène publ. 1871, 2. Serie, Tome XXXVI.

Hannemann, K., Über Skorbut, Chininanaphylaxie und Malaria. Münchener mediz. Wochenschr. 1918, p. 665.

v. Hansemann, Über anatomische Befunde bei Skorbut. Verhandl. d. d. pathol. Gesellsch. 1898, Nr. 4.

Hart, C. und Lessing, O., Der Skorbut der kleinen Kinder. Enke, Stuttgart 1913.

Hayem, M. G., Note sur l'Anatomie pathologique du scorbut. Gazette médicale 1871, Nr. 13, p. 186.

Herz, A., Über hämorrhagische Diathese. Wiener klin. Wochenschr. 1917, Nr. 22.

Hirsch, A., Handbuch der historisch-geographischen Pathologie 1860, Bd. I.

1) Die frühere Literatur siehe bei Hart und Lessing, Der Skorbut der kleinen Kinder. Enke, Stuttgart 1913.

Hoerschelmann, E., Zur Klinik des Skorbutes in der russischen Armee. Deutsche mediz. Wochenschr. 1917, Nr. 52.
Hofmeister, Ergebnisse der Physiologie 1916, Bd. XVI.
v. Jaksch, R., Schneewasser und Skorbut. Zentralbl. f. innere Medizin 1917, Nr. 32—33.
Ders., Zur Kenntnis der Peptonurie beim Skorbut nebst Bemerkungen über den Ikterus und die Harnsäureausscheidungen bei derselben Krankheit. Zeitschr. f. Heilk., Bd. X.
Immermann, v. Ziemssens Handbuch 1876, Bd. XIII.
Ingier, A., Beiträge zur Kenntnis der Barlowschen Krankheit. Frankfurter Zeitschr. f. Pathol. 1913, Bd. XIV.
Katsch, G., Purpura mit und ohne Thrombopenie. Münch. mediz. Wochenschrift 1918, p. 897.
Kitamura, S., Ein Beitrag zur Kenntnis der Netzhautveränderungen beim Skorbut. Deutsche mediz. Wochenschr. 1910, Nr. 9.
Krebel, R., Der Skorbut. Hartmann, Leipzig 1862.
Kümmel, Ätiologie und Therapie der d. Alveolarpyorrhoe. Zahnärztliche Rundschau 1918, Nr. 18 und 19.
Labor, M., Eine Beobachtung über das Blutbild des Skorbuts. Wiener klin. Wochenschr. 1916, Nr. 29, p. 912.
Ders., Das Leukozytenbild des Skorbuts und der Tibialgie (Schrötter) nebst Bemerkungen über dieses Leiden. Wiener klin. Wochenschr., Nr. 34, p. 1069.
Lancereaux, E., Le scorbut des prisons du département de la Seine. Annales d'Hygiène publique et de Médicine légale 1885, 3. Serie, Tome XIII.
Lasègue, Ch. et Legroux, A., L'Epidémie de scorbut dans les Prisons de la Seine et à l'Hôpital de la Pitié. Arch. générales de Médicine 1871, Vol. II, p. 680.
Leitner, Ph., Beiträge zur Hämatologie und Klinik des Skorbuts. Wiener klin. Wochenschr. 1917, Nr. 31, p. 978.
Leven, M., Une Epidémie de scorbut observeé à l'Hôpital Militaire d'Ivry pendant le siége de Paris 1871.
Much, H. und Baumbach, K., Skorbut. Münch. mediz. Wochenschr. 1917, Nr. 26.
Pfeiffer, R., Zum Krankheitsbilde des Skorbuts. Deutsche mediz. Wochenschrift 1918, Nr. 23, p. 625.
Richter, A., Über das Vorkommen von Tetanussymptomen bei Skorbut. Wiener mediz. Wochenschr. 1917, p. 338.
Sato, T. und Nambu, K., Zur Pathologie und Anatomie des Skorbuts. Virch. Arch., Bd. CXCIV, p. 151.
Saxl, P. und Melka, J., Über den Skorbut und seine Beziehungen zu den hämmorrhagischen Diathesen. Mediz. Klinik 1917, Nr. 37, p. 986.
v. Swiderski, Ein letal verlaufender Fall von Skorbut. Diss. Marburg 1880.
Schneider, E., Skorbut im Felde. Münch. mediz. Wochenschr. 1917, Nr. 44, p. 1933.
Schwalbe, J., Lehrbuch der Greisenkrankheiten. Enke, Stuttgart 1909.
Speyer, Wadenabszesse bei Skorbut. Deutsche mediz. Wochenschr. 1918, Nr. 23, p. 625.

Stepp, W., Einseitige Ernährung und ihre Bedeutung für die Pathologie. Ergebn. der inneren Medizin und Kinderheilkunde 1917, Bd. XV.
Taussig, S., Zur Epidemiologie des Skorbuts. Milit. mediz. und ärztl. Kriegswissenschaft 1914, Heft 4. Interne Krankheiten. Safár, Wien.
Tobler, W., Der Skorbut im Kindesalter. Zeitschr. f. Kinderheilk. 1918, Bd. XVIII.
Tschudakoff, J., Über das epidemische Auftreten des Skorbuts im Zusammenhange mit Hungersnot. Diss. Berlin 1901 bei Günther.
Tüchler, Über Skorbut. Mediz. Klinik 1918, Nr. 5, p. 112.
Unna, Orths Lehrbuch der speziellen pathol. Anatomie 1894, Erg.-Bd., II. Teil.
Urizio, L., Skorbut und nicht spirochätogener Icterus epidemicus. Wiener klin. Wochenschr. 1917, Nr. 46, p. 1449.
Wright, E., On the Pathology and Therapeutics of Scurvy. Lancet. Aug. 25. 11. 1900.
Zack, E., Beobachtungen an Hemeralopie- und Skorbutkranken. Wiener klin. Wochenschr. 1917, Nr. 19, p. 592.
Zlocisti, Th., Über Skorbut. Mediz. Klinik 1916, Nr. 25, p. 659.
Ders., Die ulzero-gangränösen Stomatitisformen des Skorbuts. Mediz. Klinik 1916, Nr. 46, p. 1200.

Nachtrag: Erdheim, J., Über das Barlowherz. Wiener kl. Wochenschr. 1918, Nr. 49, p. 1293.

Tafelerklärungen.

Tafel I.

Fig. 7. Typische frische Blutungen der Muskelscheiden in der Wadenmuskulatur bei Skorbut. (Sekt.-Nr. M. 13.)

Fig. 8b. Alte Scheidenblutungen der Wadenmuskulatur bei Skorbut. Frische rezidivierende intermuskuläre Faszienblutungen. (Sekt.-Nr. M. 10.)

Fig. 9. Fall von älterem Skorbut. Ausgedehnte frischere und ältere Blutungen unter das Schienbeinperiost. Ältere und frischere Blutungen in die Muskelscheiden und Sehnenansätze. (A. P. IX. Sekt.-Nr. 179.)

Tafel II.

Fig. 8a. Fall von älterem Skorbut. Grobfleckiges, durch Blutsenkung verstärktes, konfluierendes skorbutisches Hautexanthem. (A. P. IX. Sekt.-Nr. 179.)

Fig. 10. Fall von rezidivierendem Skorbut. Skorbutische Artropathie. Frischere Blutungen im Kniegelenk auf den Gelenkflächen. Braunfärbung der Gelenkkapsel und der Faszien durch ältere Blutungen. (Sekt.-Nr. M. 1.)

Fig. 11. Fall von chronischem Skorbut. Fraktur der untersten Knochenknorpelgrenzen der Rippen mit älteren periostalen Blutungen. (Sekt.-Nr. P. 28.)

Tafel III.

Fig. 12. Schwere skorbutische infektiöse Stomatitis. Gangräneszierende Entzündung des Zahnfleisches mit zundrigem Zerfall. Freilegung der Zahnhälse bis zu den Wurzeln. Lockerung der Zähne. Übergreifen des Prozesses anf den Gaumen. (Sekt.-Nr. Q. 12.)

Fig. 13. Stomatitis scorbutica reparativa. Ältere Blutungen am Kieferperiost. Freilegung der Zahnhälse. Polsterartige Schwellung und Verdickung der Gaumen- und Zahnfleischschleimhaut im Bereiche der hinteren oberen linken Molaren, die z. T. kariös zerstört sind. (Sekt.-Nr. L. 42.)

Fig. 14. Disseminierte metastatische follikulär-gangränöse Enteritis bei schwerer skorbutischer Stomatitis. Lokales Noma des Darmes infolge Verschluckens von infektiösem Material aus der Mundhöhle. (Sekt.-Nr. Q. 12.)

Fig. 15. Skorbutische Enteropathie. Purpura des Dickdarmes. Flohstichartige bis linsengroße Blutungen, meist im Niveau der Schleimhaut, nicht an die Faltenhöhlen gebunden. Oberflächliche Geschwürsbildung in einzelnen größeren Blutungen. (Sekt.-Nr. N. 12.)

Tafel IV.

Fig. 16. Frische skorbutische Hautblutungen, besonders um die Hautgebilde gelagert. (Sekt.-Nr. unb.) Färbung: Hämat.-Eosin.

Fig. 17. Ältere, rezidivierende Hautblutungen bei Skorbut. (Sekt.-Nr. L. 42.) Färbung: Hämat.-Eosin.

Tafel V.

Fig. 18. Alte und frische skorbutische Blutungen in die Scheiden und die Muskulatur im Bereich der Sehnenansätze des M. gastrocn. (Sekt.-Nr. N. 10.) Färbung: Alaunkarmin-Berlinerblau.

Tafel VI.

Fig. 19. Frische skorbutische intermuskuläre Muskelscheidenblutungen bei Skorbut. (Sekt.-Nr. M. 9.) Färbung: Hämat.-Eosin.

Fig. 20. Frische Blutungen in die Scheiden des Nervus ischiadicus bei Skorbut. (Sekt.-Nr. M. 10.) Färbung: Hämat.-Eosin.

Fig. 21. Alte und frische rezidivierende Zahnfleischblutung mit lebhafter Granulationsgewebsbildung bei Skorbut. (Sekt.-Nr. L. 42.) Färbung: Hämat.-Eosin.

Fig. 22. Disseminierte follikulär-gangränöse Enteritis als Metastase bei schwerer skorbutischer Stomatitis. (Sekt.-Nr. Q. 12.) Färbung: Hämat.-Eosin.

Tafel VII.

Fig. 23. IX. Rippe. 21jähriger Mann. Chronischer, in Heilung begriffener Skorbut. Völlige Fraktur an der Knorpelknochengrenze. Klaffender Frakturspalt. Verschiebung des Knorpels nach außen und Vordrehung desselben. Proximale Rarefikation der Knochenbalken. Älteres Gerüstmark im proximalen Schaftteil, im distalen Lymphoidmark. Mit Fibrin abgedecktes Trümmerfeld am Schaftende. Blutungen unter dem Periost und im Lymphoidmark, nur spärliche im Gerüstmark. Vorgeschrittene subperiostale Kallusbildung, besonders außen. Keine Kallusbildung im Frakturspalt. (Sekt.-Nr. P 28.)

Fig. 24. IX. Rippe. 20jähriger Mann. Akuter schwerer Skorbut. Fraktur an der Knorpelknochengrenze. Verschiebung des Knorpels nach außen. Ausgedehnte subperiostale Blutungen, besonders außen. Junges Gerüstmark im proximalen, Lymphoidmark im distalen Schaftteil der Rippe. Nur geringfügige Blutungen im Gerüstmark. Knochentrümmerfeld mit Fibrinbelag am Frakturspalt. Rarefikation der proximalsten Knochenspangen. (Sekt.-Nr. N. 28.)

Tafel VIII.

Fig. 24a. VI. Rippe. 21jähriger Mann. Chronischer, in Heilung begriffener Skorbut. Völlige Fraktur der Rippe an der Knochenknorpelgrenze. Verschiebung des Rippenendes nach innen. Verdrehung des Knorpels nach außen mit Abhebung des Periostes. Rarefikation der Knochenbälkchen, besonders der äußeren Kortikalis. Knochentrümmerfeld am Bruchspalt. Daran anschließend Gerüstmark, welches unter dem Trümmerfeld faserreich ist. Blutungen an der Grenze von Gerüst- und Lymphoidmark. Kapilläre Stase im Lymphoidmark am Rande der Blutung. Keine Blutung im Bruchspalt, dagegen Fibrin auf den Knochentrümmern. Kein Kallus im Bruchspalt. Reichliche, subperiostale Kallusbildung, besonders außen. (Sekt.-Nr. P. 28.)

Tafel IX.

Fig. 25. Fall von schwerem älteren Skorbut. Perifollikuläres kleinfleckiges Skorbutexanthem. Keratosis suprafollicularis. (A. P. IX. Sekt.-Nr. 143.)

Tafel X.

Fig. 26. Fall von frischem Skorbut, wahrscheinlich Rezidiv. Kleinfleckiges frisches Skorbutexanthem an der Haut des Oberschenkels, im wesentlichen an die Haarpapillen sich anhaltend. (Sekt.-Nr. M. 22.)

Tafel XI.

Fig. 27. II. Rippe. 21jähriger Mann. Chronischer, in Heilung begriffener Skorbut. Bruch der inneren Kortikalis mit kleinem Trümmerfeld am Ende derselben, schmale Gerüstmarkzone am Fugenende des Rippenschaftes. Rarefikation der Knochenbälkchen. Geringe Periostabhebung an der Innenseite. (Sekt.-Nr. P. 28.)

Fig. 28. III. Rippe. Derselbe Fall. Fraktur an der Knochenknorpelgrenze, besonders im Bereich der inneren Kortikalis. Trümmerfeld am inneren Kortikalisende und an der Spongiosa. Mechanische Deformierung des Knorpels, Gerüstmark, mit phthisischem Granulationsgewebe untermischt, am Rippenende Abhebung des inneren Periostes durch Blutung. Beginnende periostale Kallusbildung innen. (Sekt.-Nr. P. 28.)

Fig. 29. IV. Rippe. Derselbe Fall. Totale Fraktur an der Knochenknorpelgrenze. Zusammenbruch des Schaftendes. Rarefikation der Spongiosa und besonders der äußeren Kortikalis. Trümmerfeld vor dem Markraum, nach dem Knorpel zu durch Fibrin abgedeckt. Gerüstmark im Schaftende, nach dem Trümmerfeld zu verdichtet und mit phthisischem Granulationsgewebe durchsetzt. Abhebung des Periostes innen und außen durch Blutung, die von Granulationsgewebe durchsetzt ist. Beginnende periostale Kallusbildung im inneren Fugenwinkel und außen. Mechanische Zerstörung und Verdrehung des Knorpels. (Sekt.-Nr. P. 28.)

Fig. 30. VI. Rippe. Derselbe Fall. Völlige Fraktur an der Knochenknorpelgrenze mit Abweichen des Bruchendes nach innen und Verdrehung des Knorpels nach außen. Mechanische Zerstörung des inneren Knorpelrandes. Rarefikation der Knochenbälkchen der Spongiosa und äußeren Kortikalis. Trümmerfeld am Ende des Markraumes mit Fibrinbelag. Gerüstmark am Schaftende, im Trümmerfeld faserreicher. Schmale Abhebung des inneren, breite Abhebung des äußeren Periostes. Vorgeschrittene periostale Kallusbildung außen. (Sekt.-Nr. P. 28.)

Tafel XII.

Fig. 31. VII. Rippe. 21jähriger Mann. Chronischer, in Heilung begriffener Skorbut. Totale Fraktur an der Knochenknorpelgrenze. Zusammenbruch des rarefizierten, sich stark verjüngenden Rippenendes. Trümmerfeld vor dem Markraum mit Fibrinbelag, spärliches, schon älteres Gerüstmark im Schaftende, von Granulationsgewebe durchsetzt. Verdrehung des Knorpels nach außen. Ausgedehnte Kallusbildung am breit abgehobenen äußeren, geringe Kallusbildung und ältere Blutung am weniger abgehobenen inneren Periost. (Sekt.-Nr. P. 28.)

Fig. 32. VIII. Rippe. 30jähriger Mann. Beginnender leichter Skorbut. Partieller Bruch an der Knochenknorpelgrenze im Bereiche der inneren Kortikalis und benachbarten Spongiosa mit kleinem fibrinbedeckten Trümmerfeld. Sehr zartes jugendliches Gerüstmark in der Endzone des Rippenschaftes. (Sekt.-Nr. O. 7.)

Fig. 33. VI. Rippe. 30—35jähriger Mann. Fall von leichtem chronischen Skorbut. Allgemeine Rarefikation der Knochenbälkchen und des Markes. (Sekt.-Nr. Q. 27.)

Tafel XIII.

Fig. 34. Fall von chronischem abgeheilten Skorbut bei einem 30—35jährigen Mann. Ältere geheilte Fraktur der V. und VI. Rippe mit Verschiebung der Rippenknorpelenden nach innen und oben. (Trauma?) Großmaschige Knochenspongiosa infolge allgemeiner Knochenrarefikation. (Sekt.-Nr. Q. 27.)

Fig. 35. Fall von chronischem, in Heilung begriffenem Skorbut bei einem 21jährigen Soldaten. Völlige Fraktur der II.—VIII. Rippe rechterseits an der Knochenknorpelgrenze. Verschiebung der Rippenenden nach hinten und oben gegen den Knorpel. An den unteren Rippen schwerere Veränderungen als an den oberen. Ausgesprochene Kallusbildung, besonders an der V.—VIII. Rippe. (Sekt.-Nr. P. 28.)

Fig. 36. Fall von beginnendem subakuten Skorbut bei einem 30jährigen Soldaten. Linke VI., VII. und VIII. Rippe. Frische Fraktur der VII. Rippe an der Knochenknorpelgrenze mit leichter Verschiebung nach außen und oben. (Sekt.-Nr. O. 7.)

Fig. 37. Fall von akutem, schwerem Skorbut bei einem 20jährigen Soldaten. Völlige Fraktur der III.—VII. Rippe rechterseits an der Knochenknorpelgrenze. Verschiebung der Rippenenden vor die Knorpelenden mit gleichzeitiger Verschiebung gegen die Knochenknorpelachse; stärkere Verschiebung und stärkere Zertrümmerung der Rippenenden an den unteren Rippen. Keine Kallusbildung. (Sekt.-Nr. N. 28.)

Druck von Ant. Kämpfe, Jena.

7.

Veröffentlichungen aus dem Gebiete der
Kriegs- u. Konstitutionspathologie, Heft I.

Verlag von G

8.b

9.

in Jena

Lith Anst v E A Funke Leipzig

10.

Veröffentlichungen aus dem Gebiete der Kriegs- u. Konstitutionspathologie, Heft I.

Verlag von Gustav

11.

8.a

n. Jena

Lith. Anst. v. F. A. Funke, Leipzig

15.

13.

Verlag von Gu

12.

14.

cher in Jena

Lith Anst v E A Funke Leipzig

16.

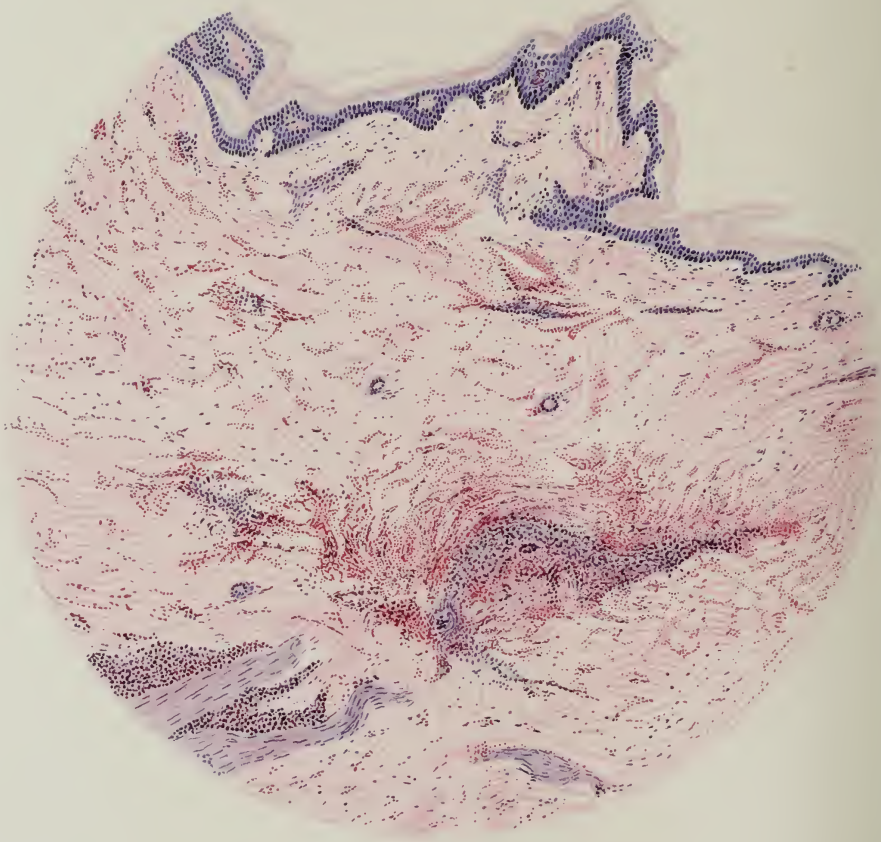

Verlag von Gu

17.

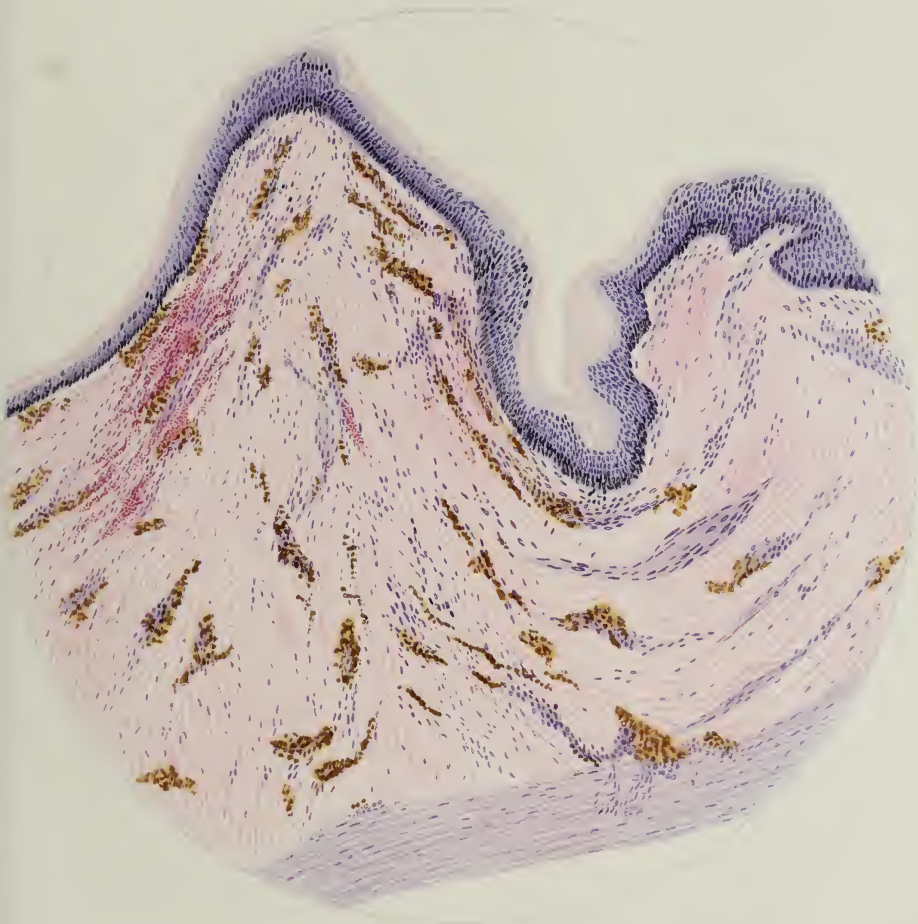

cher in Jena

Lith. Anst. v. E. A. Funke, Leipzig

18.

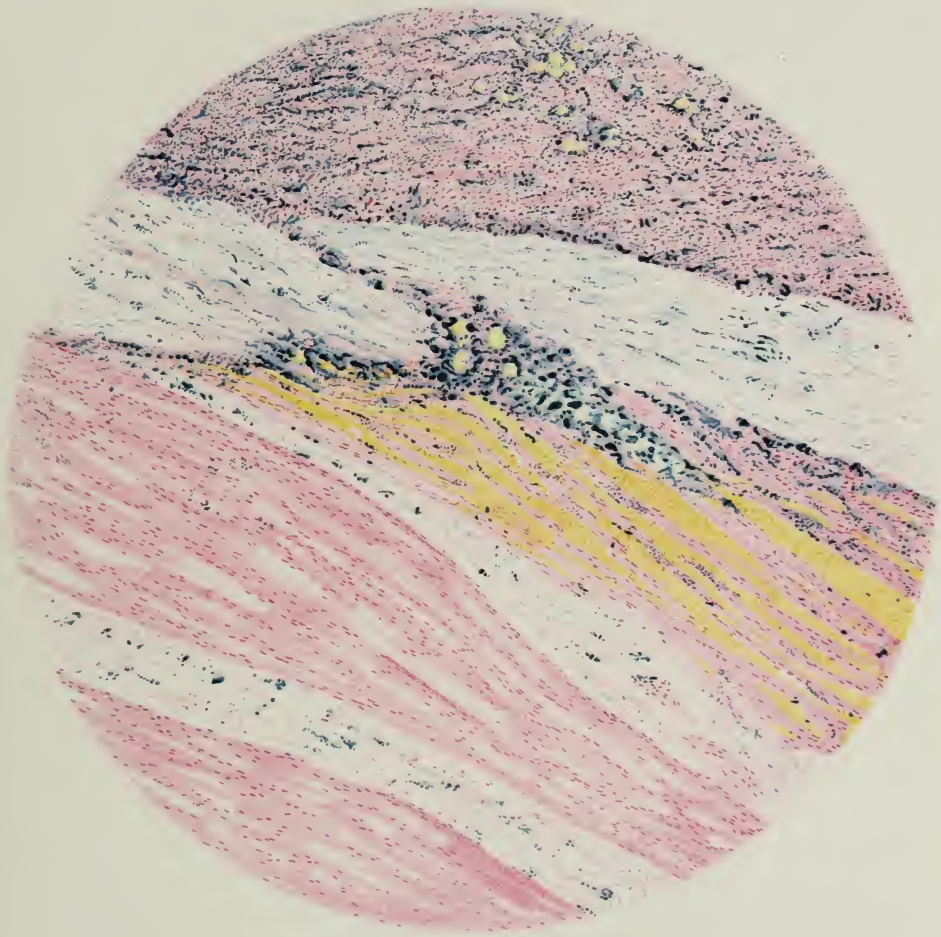

Veröffentlichungen aus dem Gebiete der Kriegs- u. Konstitutionspathologie. Heft 1

Verlag von Gustav Fischer in Jena

Lith. Anst. v. E. A. Funke Leipzig

19.

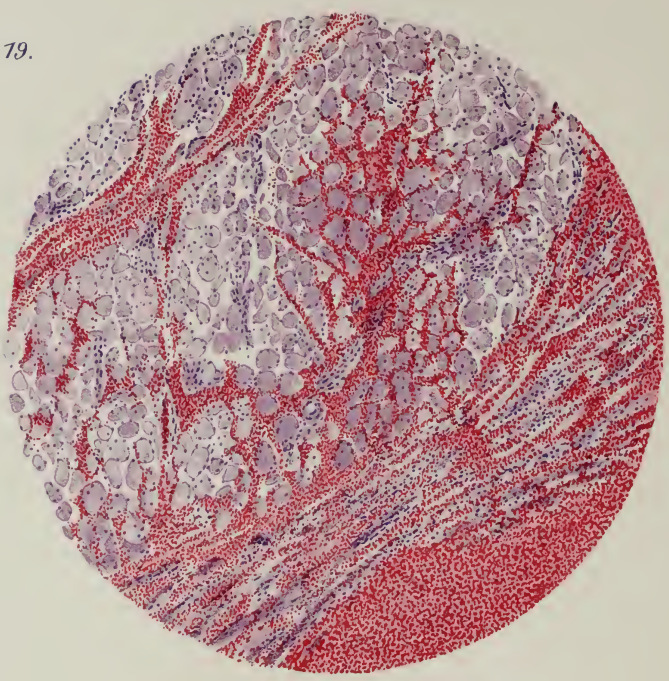

21.

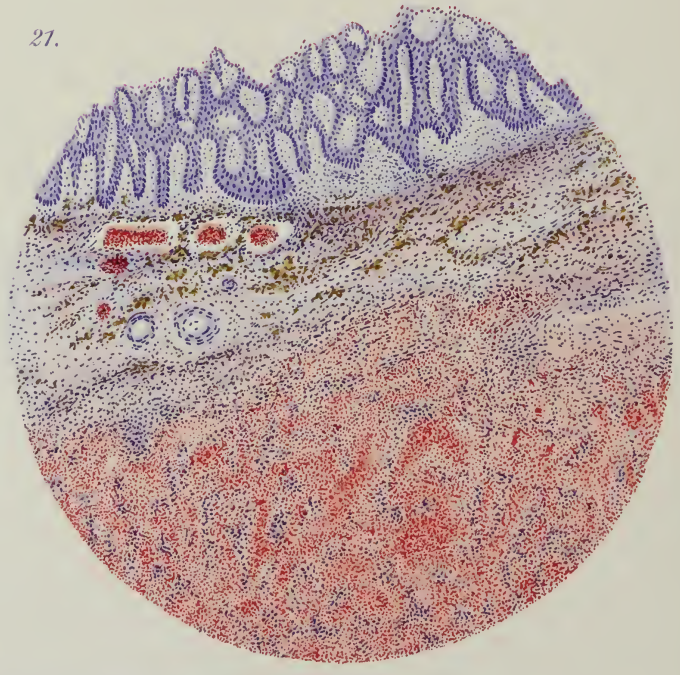

Verlag von G

20.

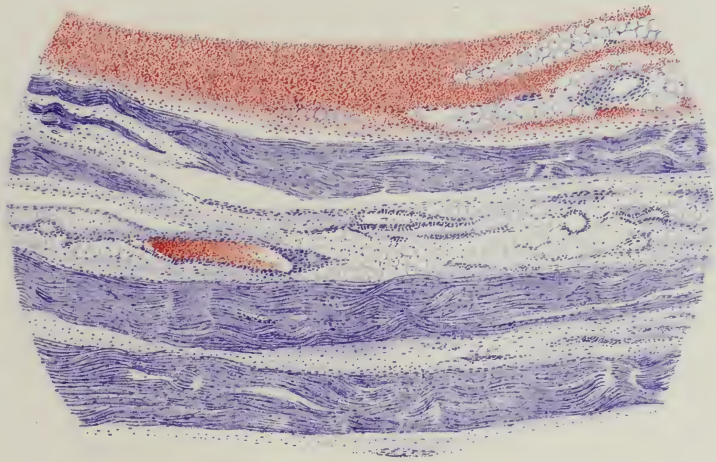

22.

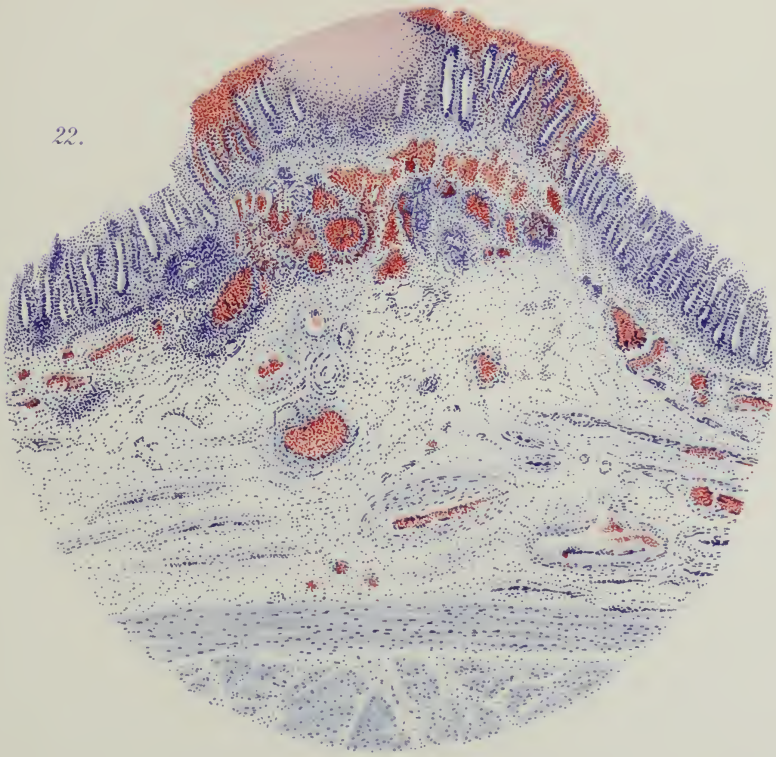

cher in Jena

23.

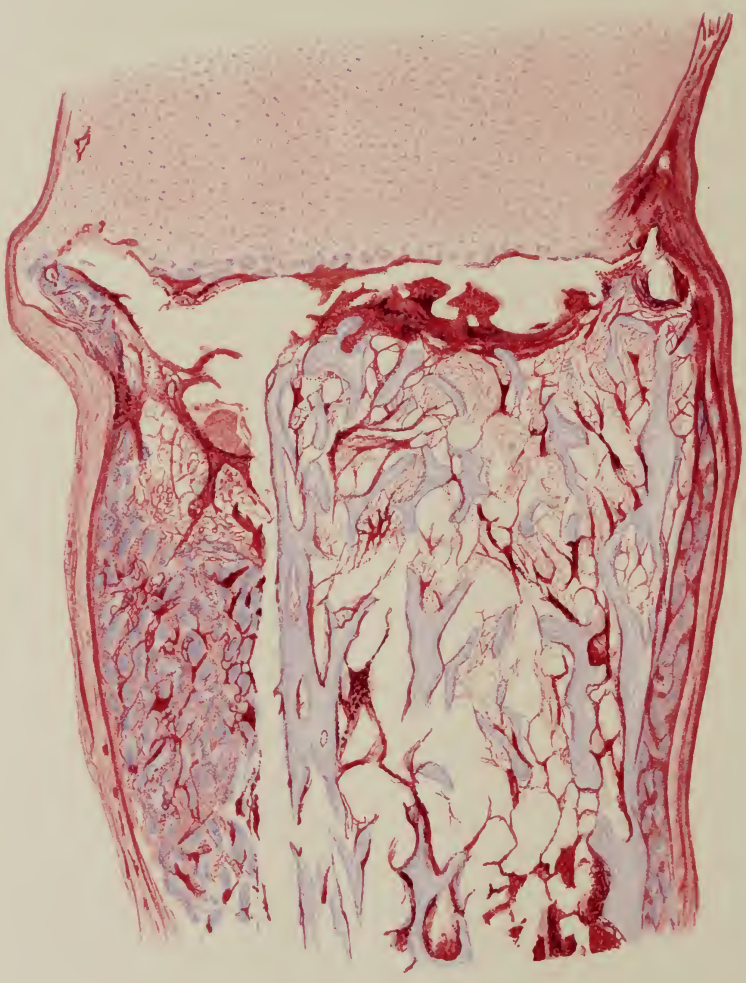

Verlag von Gusta

24.

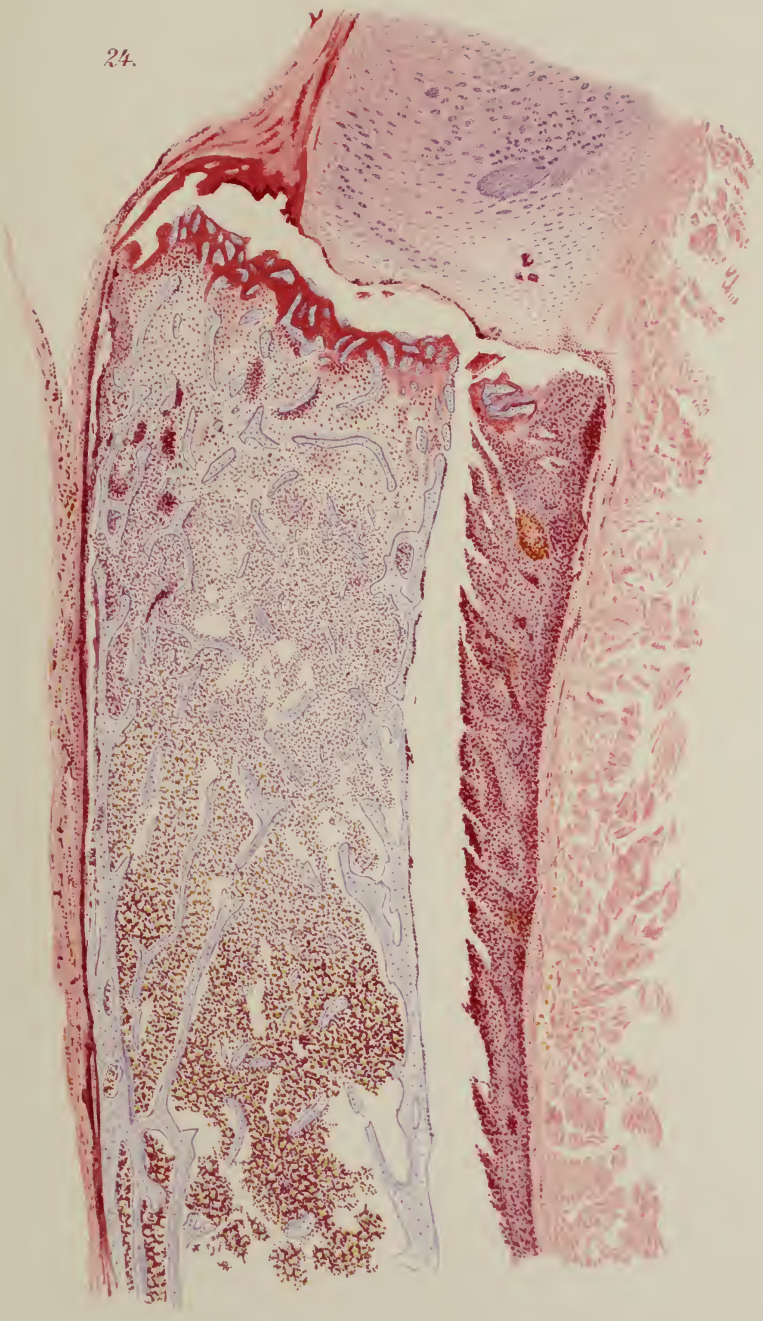

her in Jena.

Lith Anst v E A Funke Leipzig

24a

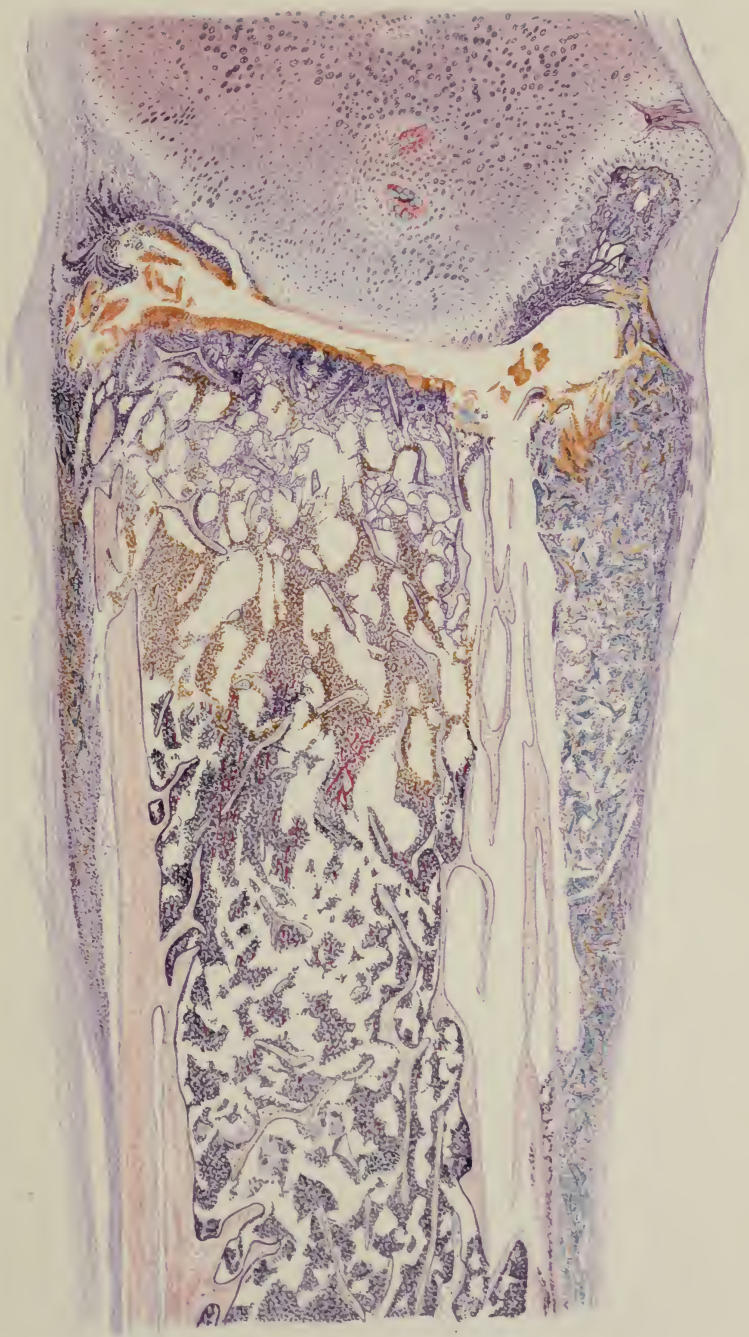

Veröffentlichungen aus dem Gebiete der
Kriegs- u. Konstitutionspathologie. Heft 1.

Lith. Anst. v. E. A. Funke, Leipzig

Verlag von Gustav Fischer in Jena.

25.

β

Veröffentlichungen aus dem Gebiete der Kriegs- u. Konstitutionspathologie. Heft 1

Verlag von Gustav Fischer in Jena

Lith. Anst. v. E. A. Funke Leipzig

26.

a

Veröffentlichungen aus dem Gebiete der Kriegs- u. Konstitutionspathologie. Heft 1

Verlag von Gustav Fischer in Jena

Lith. Anst. v. E. A. Funke, Leipzig

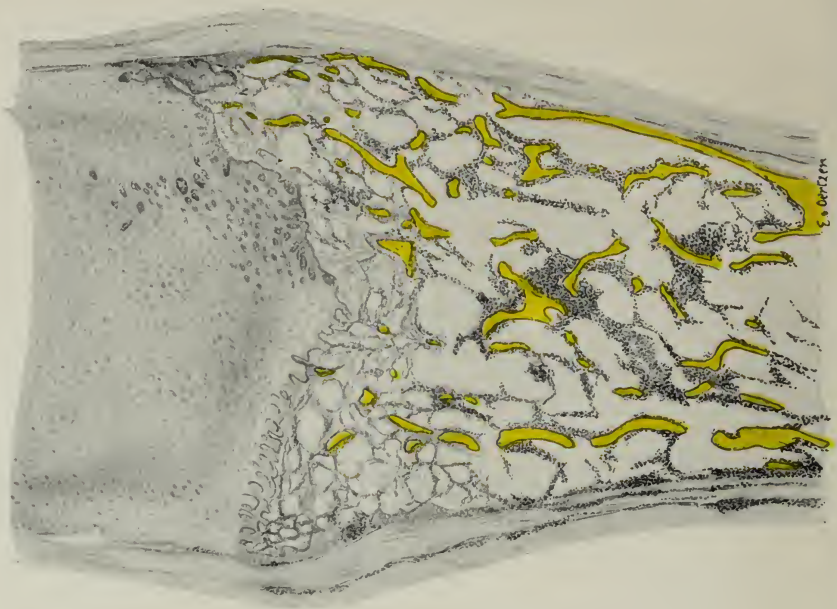

Fig. 27. (P. 28. II. Rippe.)

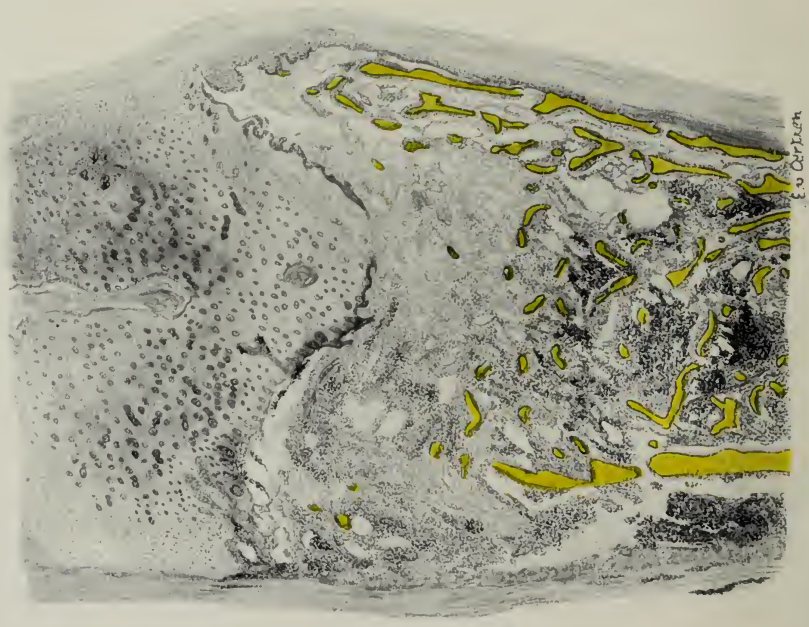

Fig. 28. (P. 28. III. Rippe.)

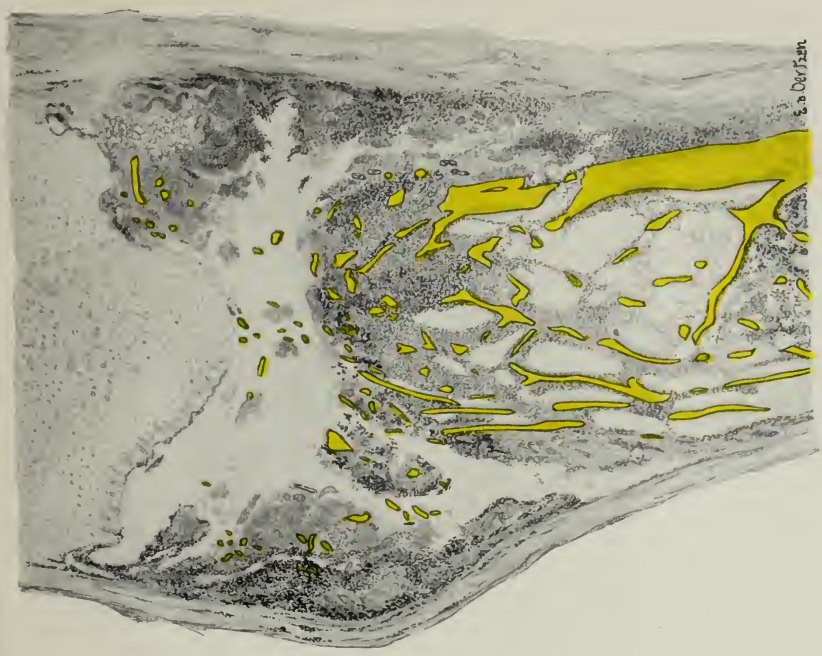

Fig. 29. (P. 28. IV. Rippe.)

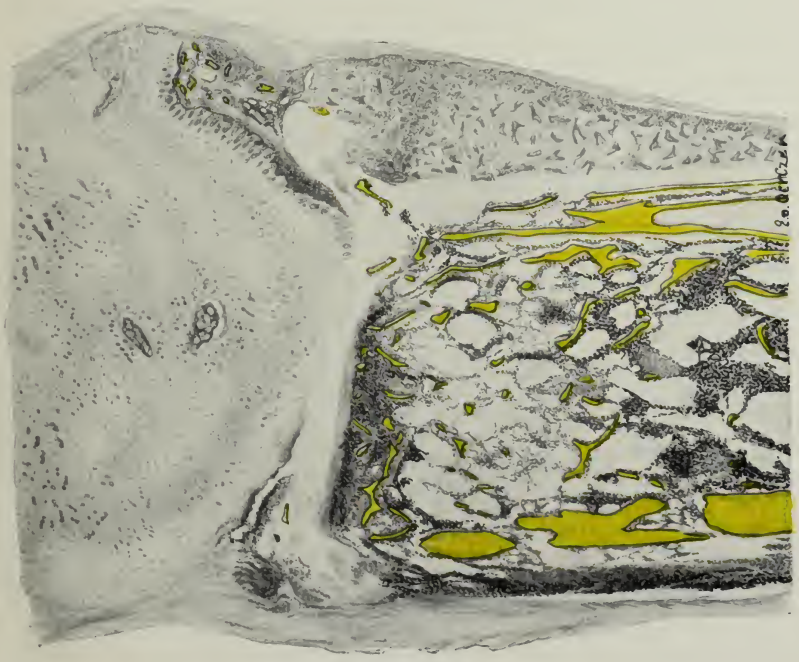

Fig. 30. (P. 28. VI. Rippe.)

Fischer in Jena.

Fig. 31. (P. 28. VII. Rippe.)

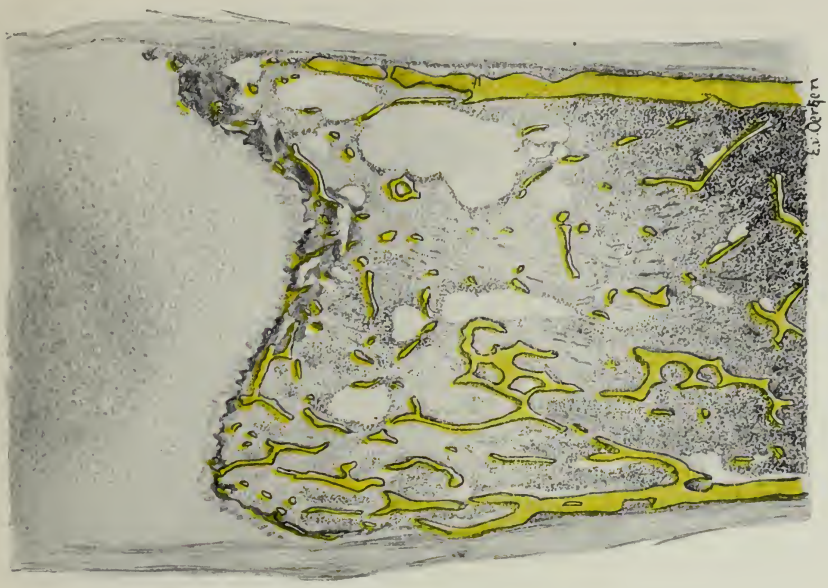

Fig. 32. (O. 7. VIII. Rippe.)

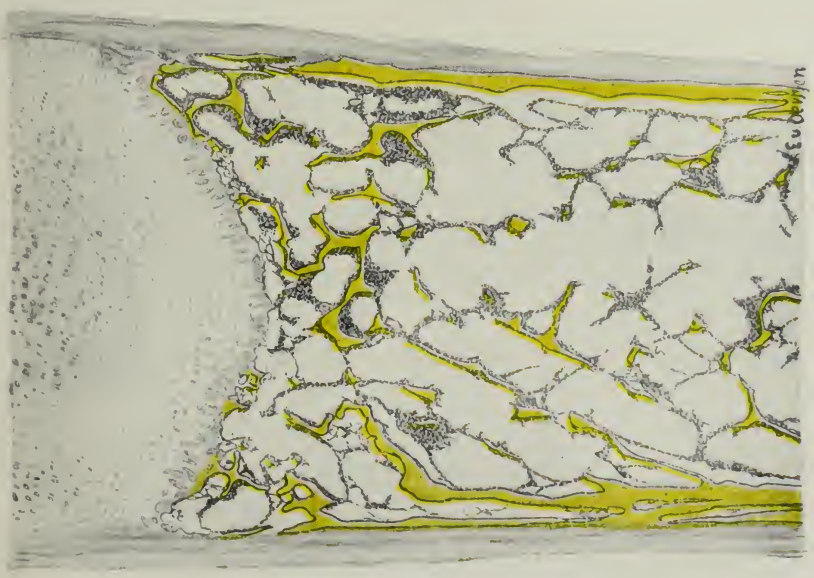

Fig. 33. (Q. 27. VI. Rippe.)

Fischer in Jena.

Fig. 34.

Fig. 35.

Fig. 36.

Fig. 37.

Fischer in Jena.

Untersuchungen über Rachitis und Osteomalacie.

Von **Friedrich von Recklinghausen**, weil. Prof. in Straßburg. Text und Atlas mit 127 Abbildungen auf 41 Tafeln. (X, 574 S. Lex.-Form.) 1910. Preis: kartoniert 60 Mark.

Münchener medizinische Wochenschrift, Nr. 10 vom 5. März 1912:

Das vorliegende Werk stellt das letzte Vermächtnis des verstorbenen Autors dar und ist der Berliner Universität zu ihrer Jahrhundertfeier gewidmet.

Es ist eine gewaltige Arbeit, welche v. R. mit diesem Werke geleistet hat, denn die in ihm behandelten Fragen gehören unstreitig mit zu den schwierigsten der pathologischen Morphologie, und die darüber vorhandene Literatur — das dem Werke beigegebene Literaturverzeichnis zählt gegen 500 Arbeiten auf — ist eine so umfangreiche, daß nur einem v. R. es möglich sein konnte, sie in einer Weise zu beherrschen, wie sie in dem vorliegenden Werke zum Ausdruck gelangt. Es ist ein großes Verdienst des Verf., in diese so überaus schwierigen Fragen mehr Licht und Ordnung gebracht zu haben, wenn auch keineswegs etwa alle Fragen einer endgültigen Lösung zugeführt werden konnten und insbesondere die Frage über die Ätiologie der rachitisch-malazischen Prozesse großenteils offen gelassen werden mußte. Aber das Werk, welches als ein hehres Monument gründlichster und scharfsinnigster Gelehrtenarbeit zu bezeichnen ist, hat dennoch unsere Kenntnisse auf diesem Gebiete wie kein zweites gefördert.

Das Studium des Werkes ist trotz der vollendeten Klarheit der Schilderung und des ausgezeichneten beigegebenen Tafelnbandes bei der Art des Stoffes ein schwieriges und erfordert neben lebendigem Interesse an den behandelten Fragen größte Aufmerksamkeit und Ausdauer. Wer sich aber der Mühe eines gründlichen Studiums unterzieht, wird das Werk nur mit Bewunderung und größter Befriedigung und mit Dankbarkeit gegen den Autor aus der Hand legen.

Blut und Pigmente.

Gesammelte Abhandlungen, mit Zusätzen versehen, von Prof. Dr. **E. Neumann,** Geheimer Medizinalrat, Königsberg i. Pr. Mit 10 Abbildungen im Text und 4 Tafeln. (VI, 467 S. gr. 8°.) 1917. Preis: 14 Mark.

Berliner klinische Wochenschrift, 28. Januar 1918:

In den vorliegenden gesammelten und mit Zusätzen versehenen Abhandlungen gibt der bekannte Königsberger Pathologe einen Überblick über einen Teil seines wissenschaftlichen Lebenswerkes. . . .

Neumann hat als erster die große Bedeutung des Knochenmarkes für die Bildung der roten Blutkörperchen erkannt, seine Beziehungen zu den krankhaften Veränderungen des Blutes eingehend studiert, über das Gesetz der Verbreitung des gelben und roten Knochenmarkes Klarheit geschaffen, ebenso wie über die Bedeutung der embryonalen Leber für die Erythropoese. In der Pigmentlehre verdanken wir ihm besonders wichtige Arbeiten über das von ihm benannte Hämosiderin und seine Beziehungen zum Hämatoidin wie über das Pigment der braunen Lungeninduration.

Beim Lesen der alten Aufsätze staunt man über die mit nach unseren Begriffen äußerst einfachen Methoden gefundenen Tatsachen, an denen sich, wie die Zusätze zeigen, Wesentliches kaum geändert hat. Und nebenbei am Wege findet sich manche Bemerkung, mancher Hinweis, der später volle Bestätigung gefunden hat. So geben die in chronologischer Reihenfolge geordneten Aufsätze ein Bild von der Entwicklung wichtigster hämatologischer Fragen, und es kann nur dringend das Lesen der Aufsätze empfohlen werden, die mit die Grundpfeiler unserer heutigen Blutlehre bilden. C. Hart-Berlin.

Ärztliche Kriegs- und Friedensgedanken.

Reden und Abhandlungen aus dem Weltkriege. Von Prof. Dr. **M. Kirchner.** Mit 41 Abbildungen im Text. (VI, 305 S. gr. 8°.) 1918. Preis: 10 Mark.

Inhalt: Der Krieg und die Ärzte. — Ärztliche Friedenstätigkeit im Kriege. — Die Entwicklung der Seuchenbekämpfung im Deutschen Reiche während der letzten 25 Friedensjahre. — Die Organisation der bakteriologischen Seuchenfeststellung im Deutschen Reiche. — Die Verbreitung übertragbarer Krankheiten durch „Dauerausscheider“ und „Bazillenträger“. — Aufgaben und Durchführung der Desinfektion und ihre Grenzen. — Verhütung und Bekämpfung von Kriegsseuchen. — Neue Wege für die Bekämpfung der übertragbaren Geschlechtskrankheiten. — Krebsfragen. — Die Bekämpfung des Trachoms in Preußen. — Die Aufgaben der Tuberkulosebekämpfung während des Krieges. — Die Tuberkulose im Kindesalter. — Kindersterblichkeit. — Grundlagen und Erfolge der heutigen Typhusbekämpfung. — Die Bedeutung der Zahnpflege in den Schulen. — Der Staat und die Fürsorge für unsere heimkehrenden Krieger. — Der sanitäre Aufbau Ostpreußens. — Über den Wiederaufbau des deutschen Volkes nach dem Weltkriege. — Die Pockenepidemie des Jahres 1917 und die Pockenschutzimpfung. — Register.

I 506 ol

VERÖFFENTLICHUNGEN AUS DEM GEBIETE DER KRIEGS- UND KONSTITUTIONSPATHOLOGIE

HERAUSGEGEBEN VON

L. ASCHOFF UND **W. KOCH**

DIREKTOR DES PATHOLOGISCHEN INSTITUTS FREIBURG I. BR.

VORSTEHER DER PATHOLOGISCH-ANATOMISCHEN ABTEILUNG DER KAISER WILHELMS-AKADEMIE BERLIN

ERSTES HEFT

SKORBUT

VON

L. ASCHOFF UND **W. KOCH**

GENERALOBERARZT STABSARZT

MIT 6 ABBILDUNGEN IM TEXT UND 13 TAFELN

JENA

VERLAG VON GUSTAV FISCHER

1919

DATE DUE SLIP
UNIVERSITY OF CALIFORNIA MEDICAL SCHOOL LIBRARY

THIS BOOK IS DUE ON THE LAST DATE STAMPED BELOW

FEB 28 1931

APR 10 1931

OCT 20 1933

JAN 24 1940

MAY 2 - 1944

1m-9,'26

RC795
A81
1919
H.F.

Aschoff, L. 20035
Skorbut... von L. Asch
off... und W.Koch..
(Veröffentlichungen
aus dem Gebiete der
Kriegs- und Konsti-
tutionspathologie..
1. Heft)

Dr. Weber OCT 20 1927
Checked DEC 7 - 1927
Checked 1928
Checked
Checked

20035

SCHOOL LIBRARY